

28

Congreso Sociedad Canaria de Urología


21 al 23
SEPTIEMBRE 2023

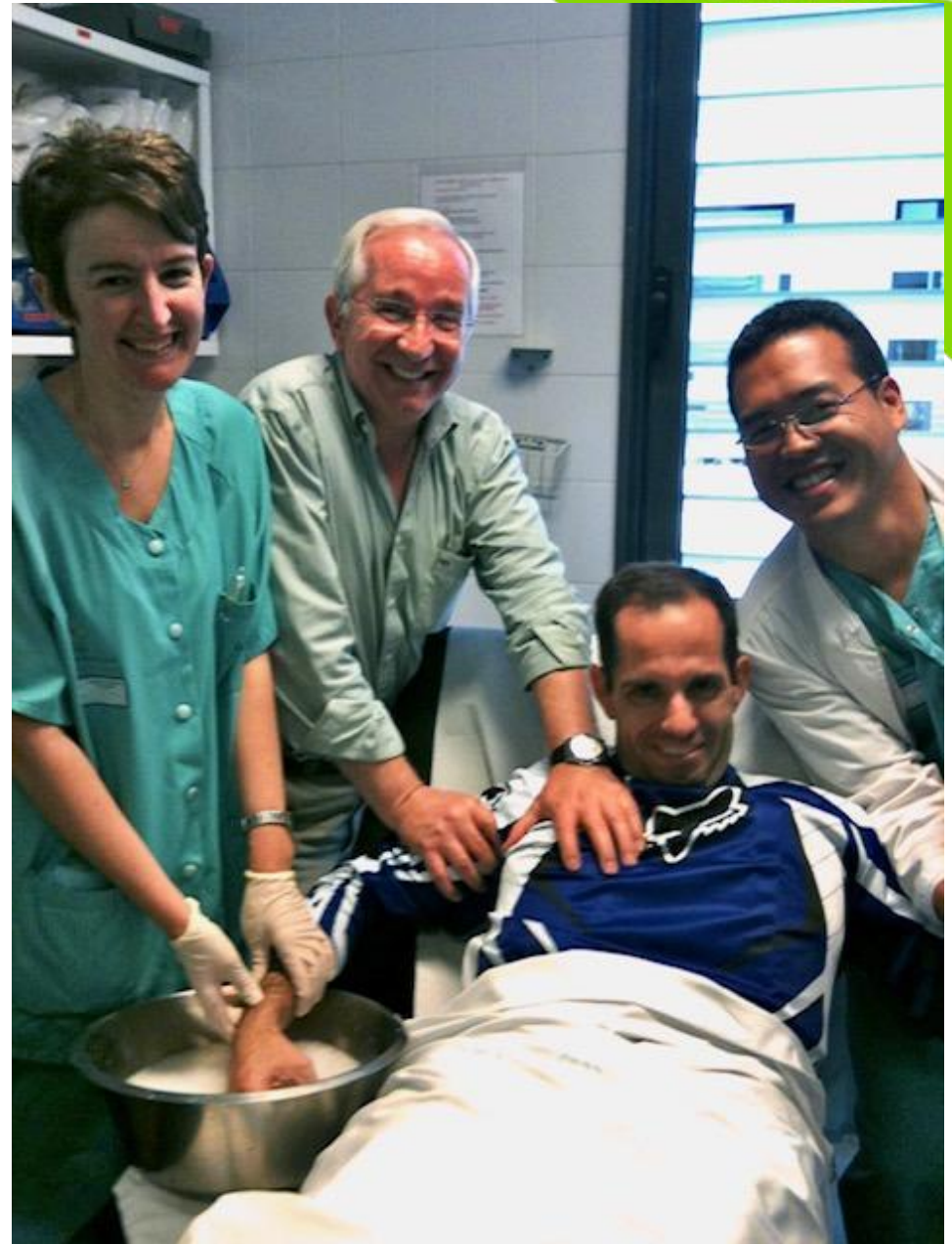Palacio de Congresos
ExpoMeloneras



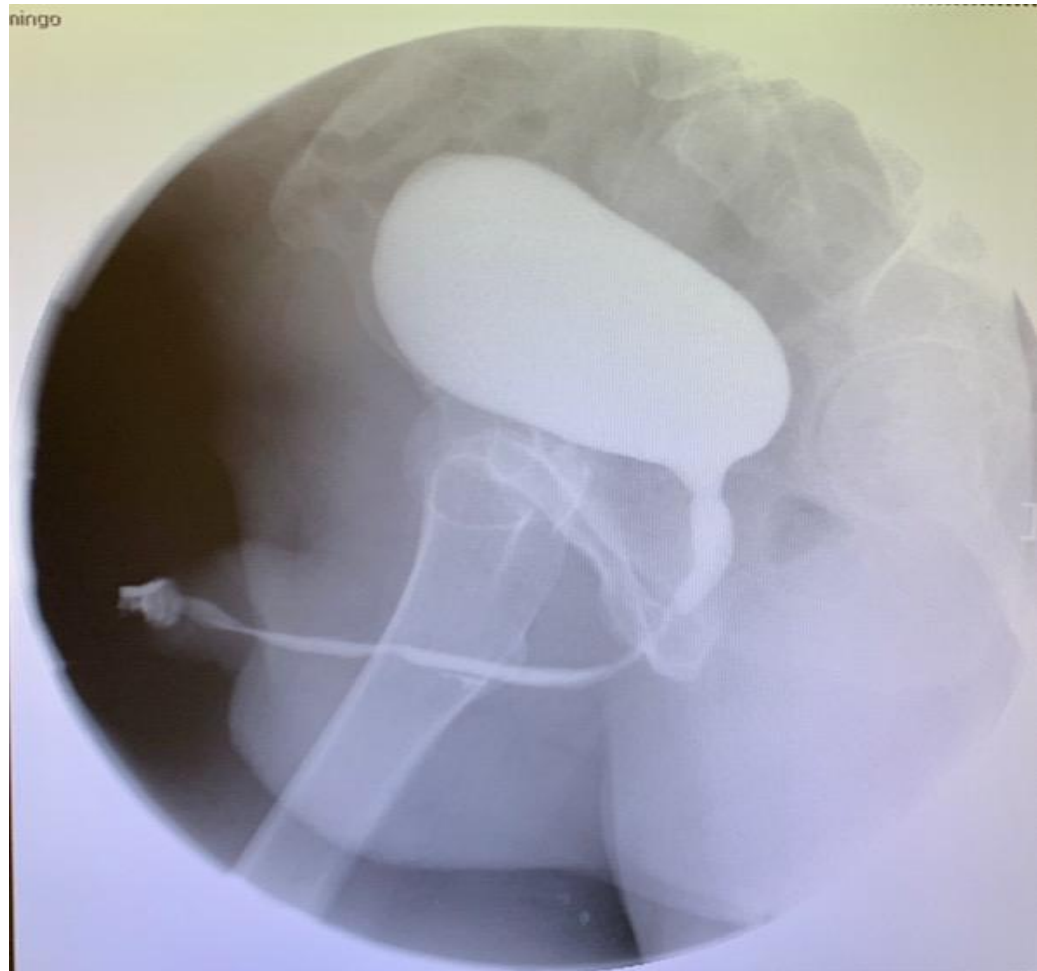
Estenosis de uretra compleja

Dr Héctor Ajubita

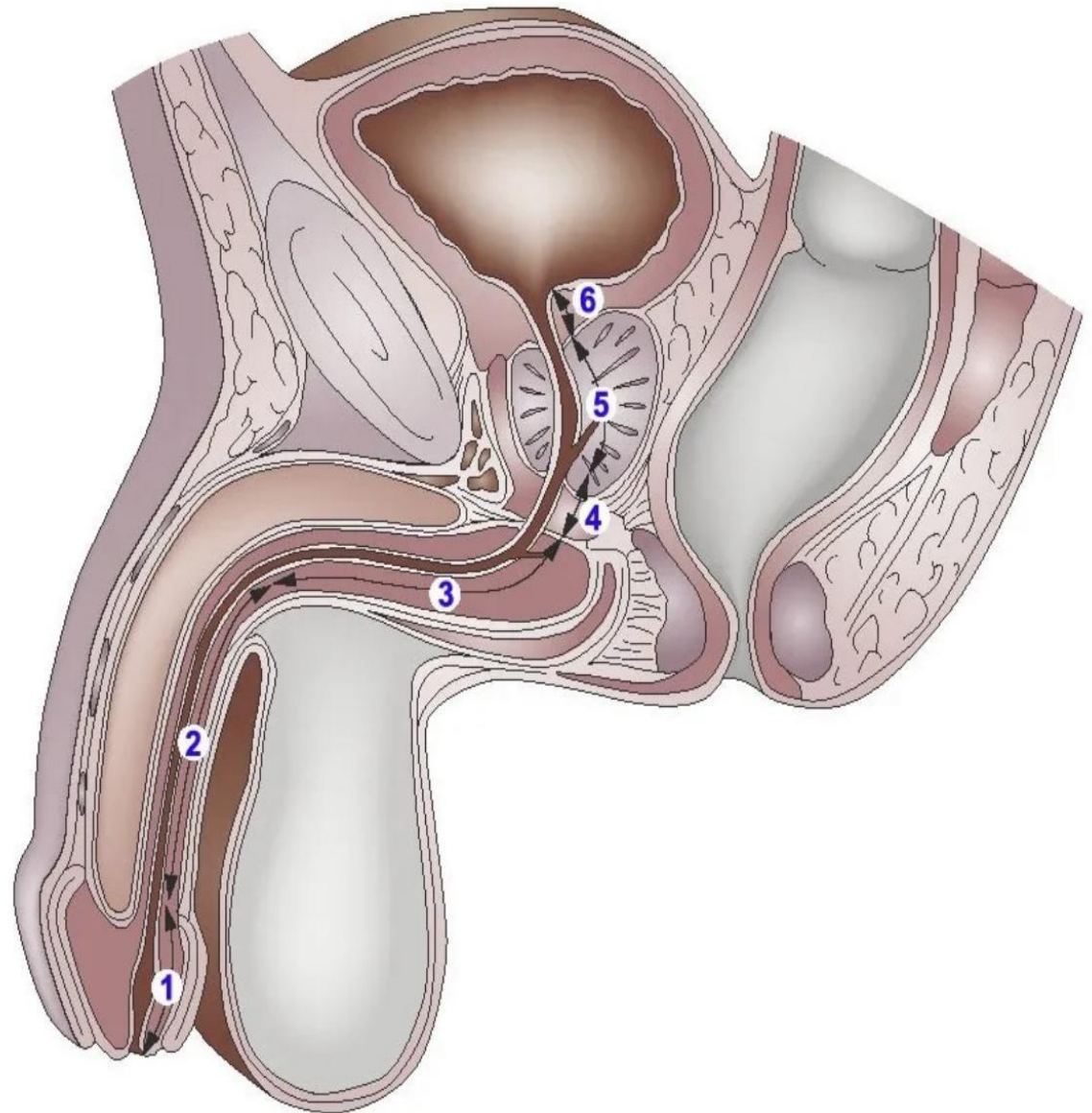
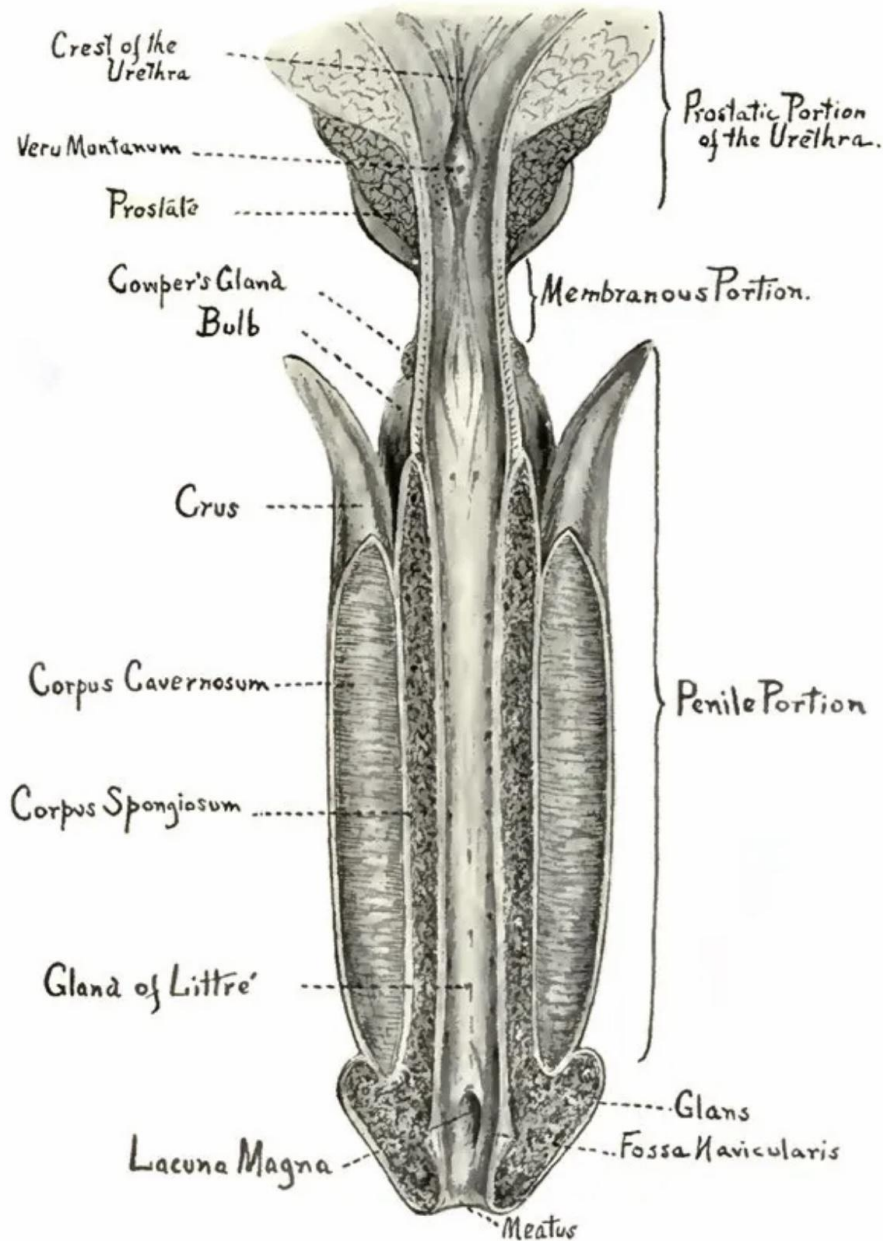




**La uretra es como una amante despechada...
perdona, pero no olvida**



Anatomía de la URETRA



Estenosis de uretra

-Múltiples técnicas

-NINGUNA TÉCNICA ES APROPIADA PARA
TODAS LAS ESTENOSIS

Estenosis de uretra

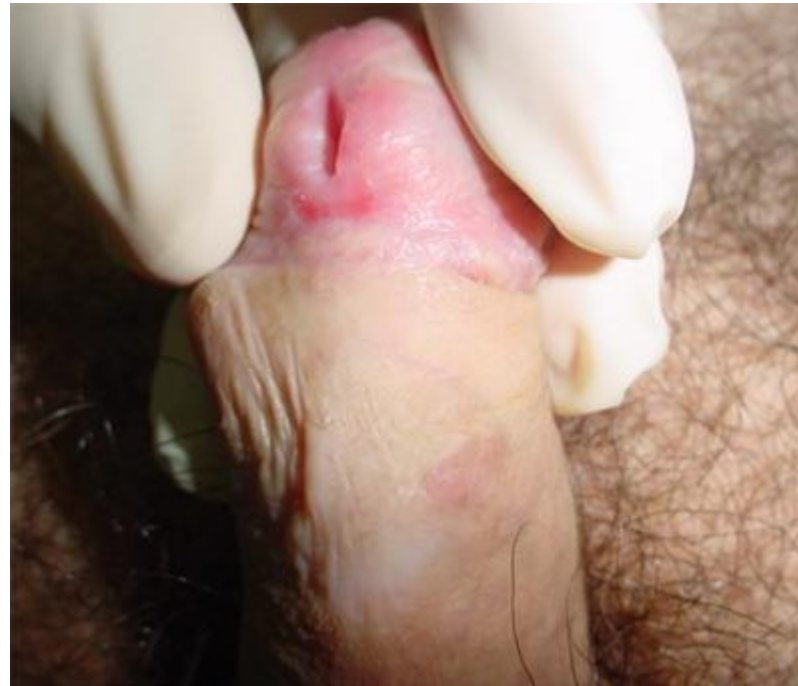Elección de la técnica

-Localización

Lo más importante es sospechar su existencia. Síntomas no específicos y, en la mayoría de ocasiones, atribuidos a la HBP

Con mucha frecuencia no es diagnosticada

No olviden explorar al paciente

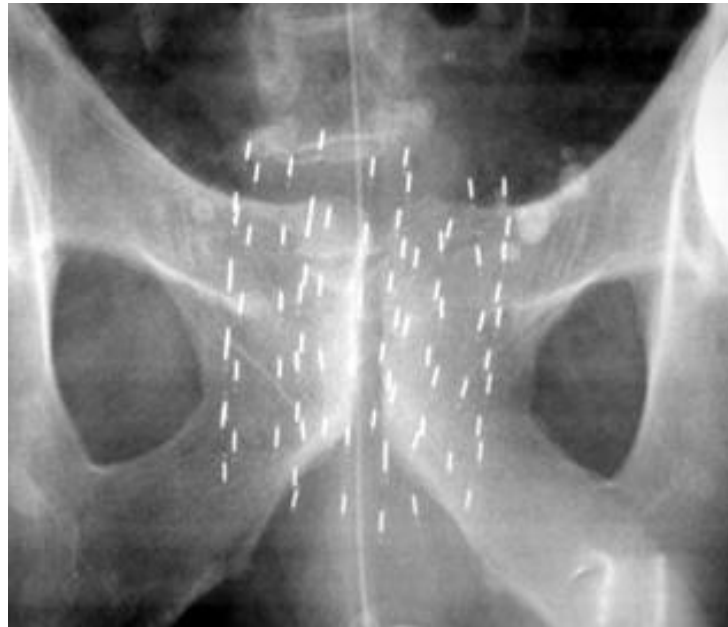


Estenosis de uretra

Elección de la técnica

-Localización

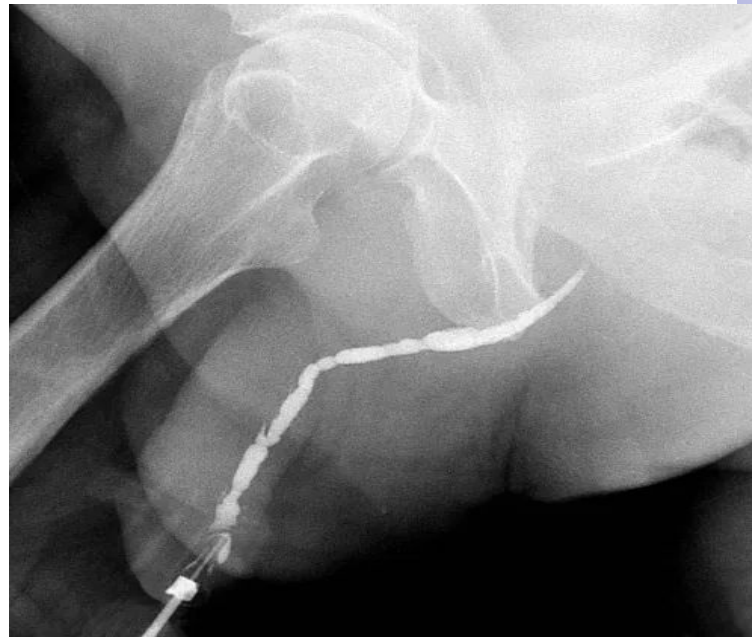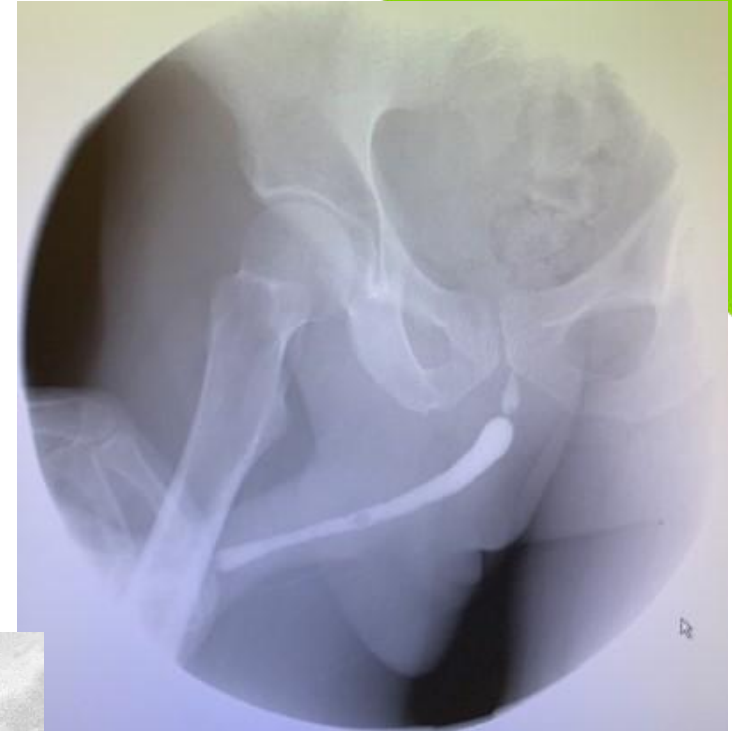-Origen de la estenosis



Estenosis de uretra

Elección de la técnica

- Localización
- Origen de la estenosis
- Longitud y multiplicidad




Estenosis de uretra

Elección de la técnica

- Localización
- Origen de la estenosis
- Longitud y multiplicidad
- Factores locales: intervenciones previas, tabaco, RxT, BXO

Mucosa Vesical: trabeculas impronta prostatica no lesiones vesicales	Fecha de la toma:
Orificios Ureterales: normal	
Cuello: prosta trilobulada con predominio de lobulo medio elevado de aspecto obstruc	
Uretra: permeable	
Diagnóstico Endoscópico: prosta vol II lobulo medio prominente, y signos de lucha	
Recomendaciones: control por consulta prosta	


Estenosis de uretra



(a)



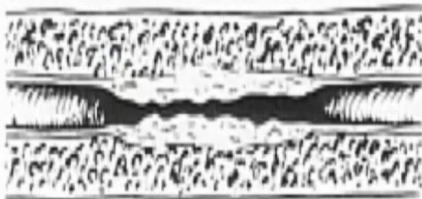
(d)



(b)



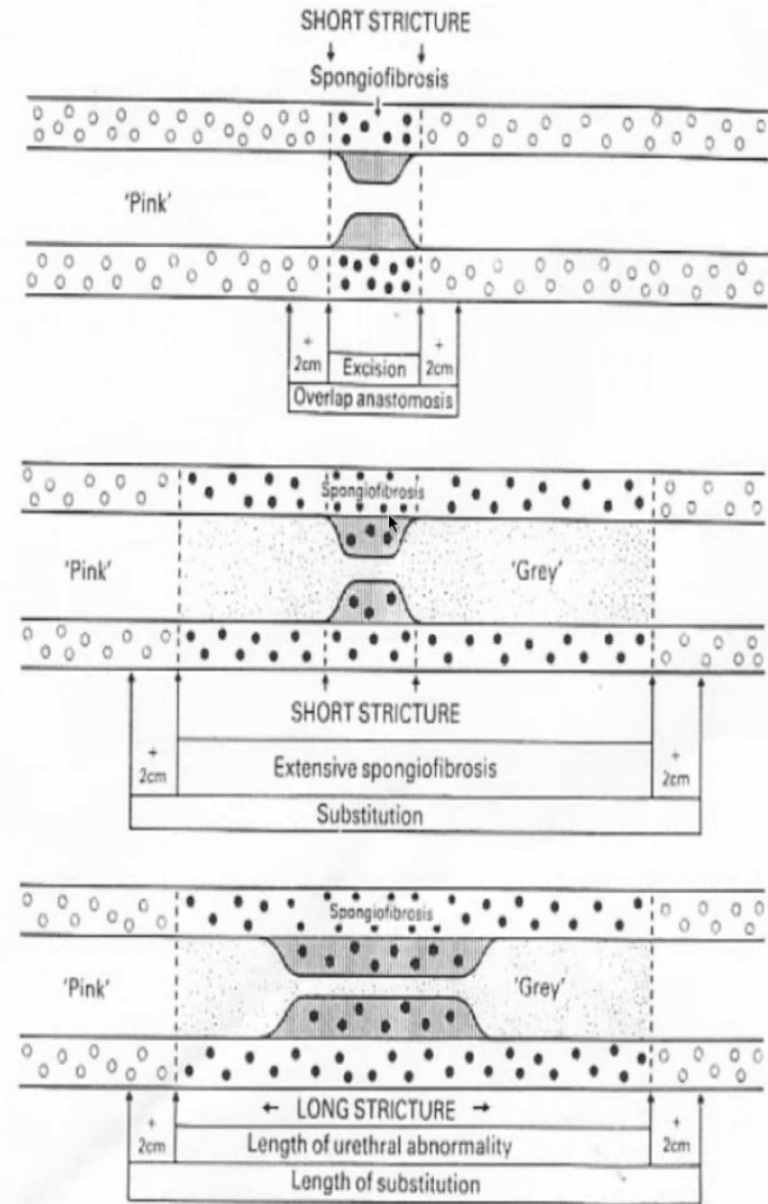
(e)



(c)

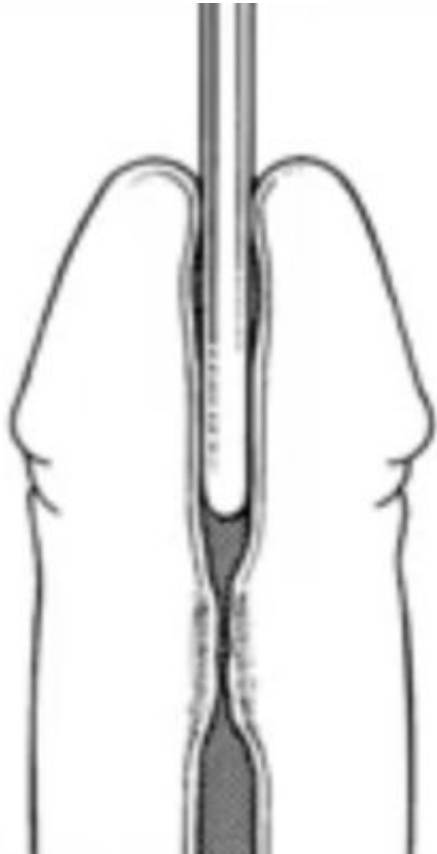


(f)



Uretrotomía interna

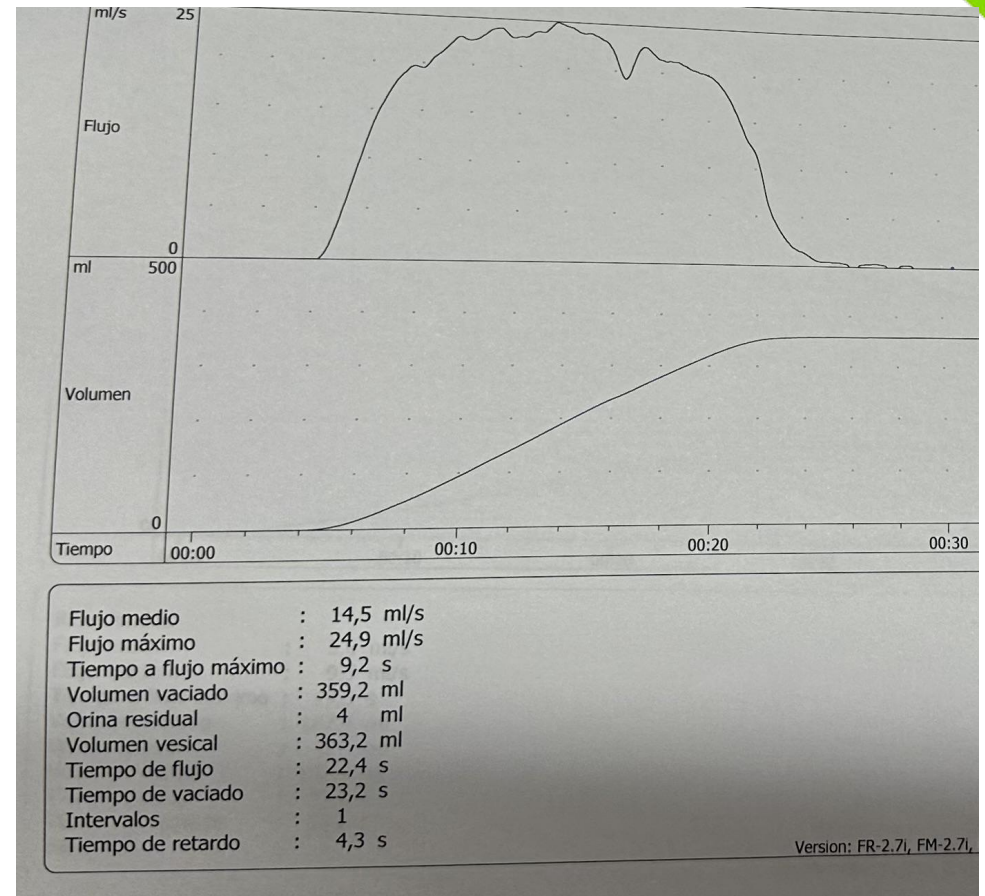
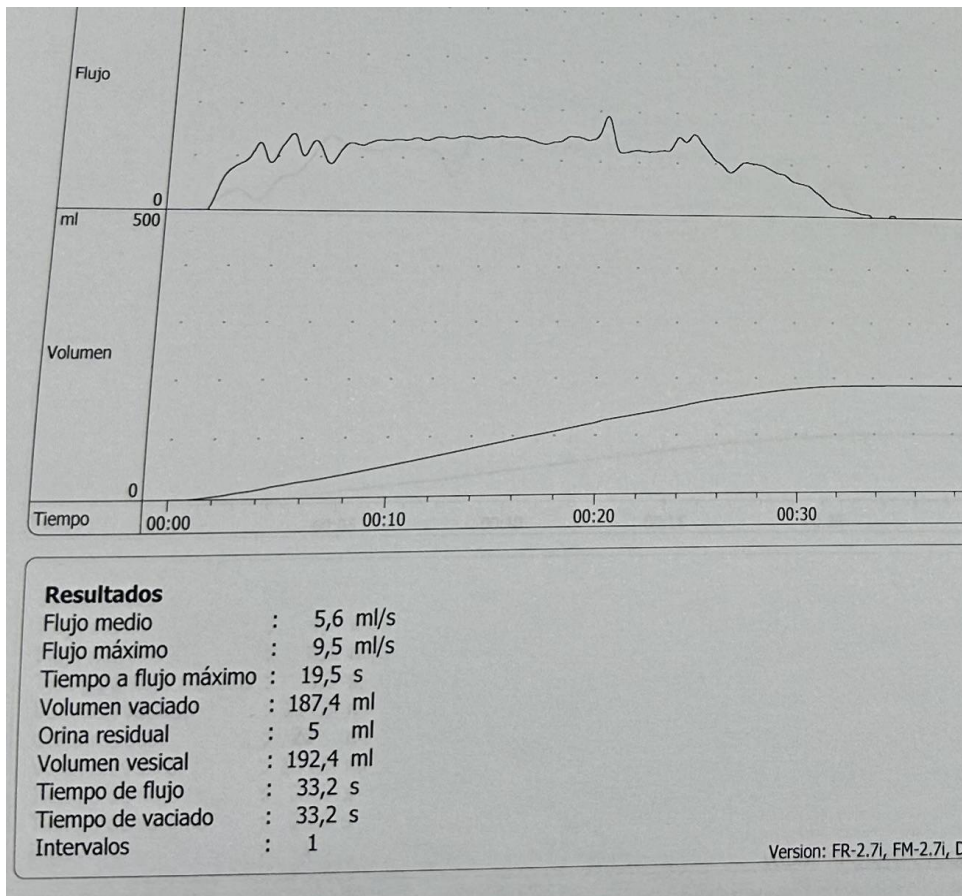
- Resultados similares a las dilataciones de uretra
- Conocidas desde 600 A.C



Uretrotomía interna

-Resultados similares a las dilataciones de uretra

-Conocidas desde 600 A.C



Uretrotomía interna

Considerar la **uretroplastia** como técnica de elección:

- Uretra peneana
- Longitud larga
- Múltiples estenosis
- Recurrencia precoz (menos de 6 meses)
- Fracaso de una segunda uretrotomía
- Obliteración completa de la luz uretral

URETROPLASTIA

-Pocos urólogos la realizan de forma regular

URETROPLASTIA

- Pocos urólogos la realizan de forma regular
- Se establece una relación estrecha con el paciente

URETROPLASTIA

- Pocos urólogos la realizan de forma regular
- Se establece una relación estrecha con el paciente
- Frecuentes recidivas y retratamientos

URETROPLASTIA

- Pocos urólogos la realizan de forma regular
- Se establece una relación estrecha con el paciente
- Frecuentes recidivas y retratamientos
- Necesidad de revisiones a largo plazo

URETROPLASTIA

- Pocos urólogos la realizan de forma regular
- Se establece una relación estrecha con el paciente
- Frecuentes recidivas y retratamientos
- Necesidad de revisiones a largo plazo
- Frustrante en ocasiones

URETROPLASTIA

- Pocos urólogos la realizan de forma regular
- Se establece una relación estrecha con el paciente
- Frecuentes recidivas y retratamientos
- Necesidad de revisiones a largo plazo
- Frustrante en ocasiones
- Muy limitante para el paciente

Tipos de uretroplastias

.EN 1 TIEMPO

-Anastomóticas

-Anastomóticas aumentadas

-de aumento

-tubularizadas

.EN 2 TIEMPOS

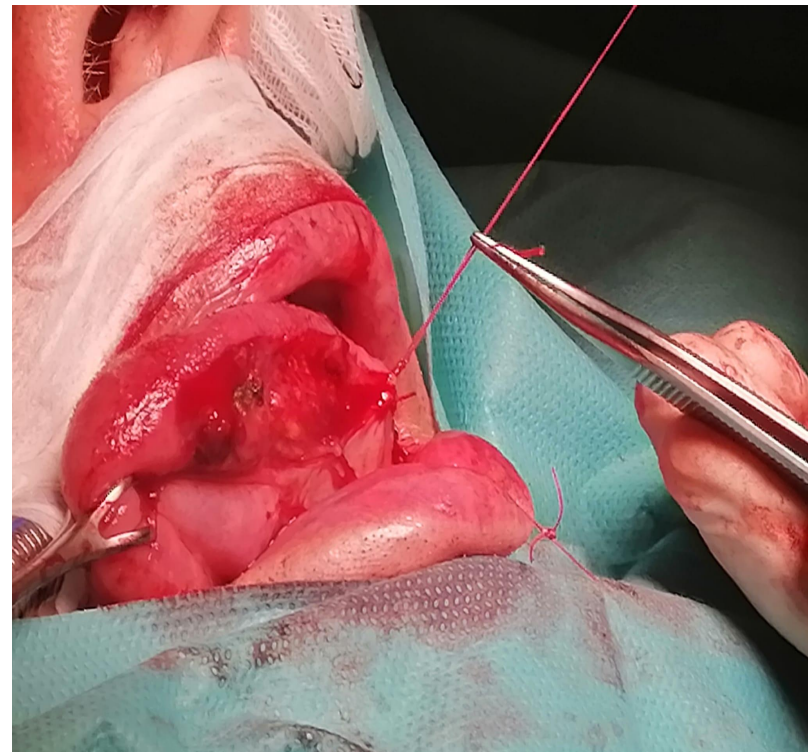
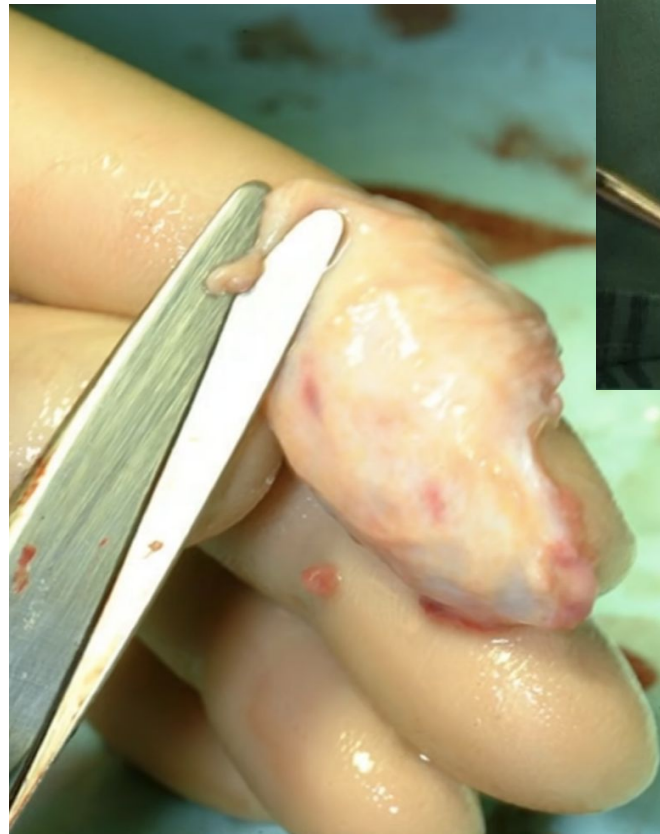
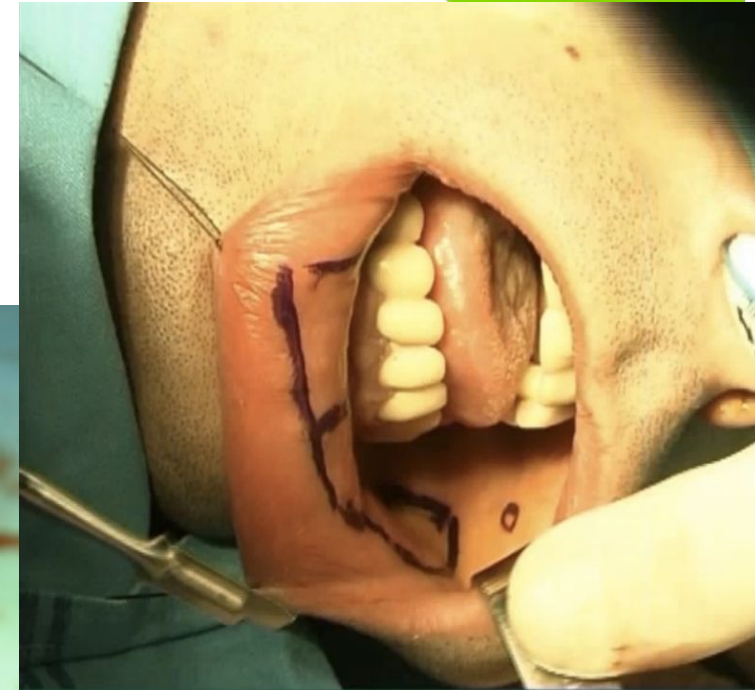Tipos de uretroplastias

Uso de la mucosa oral:

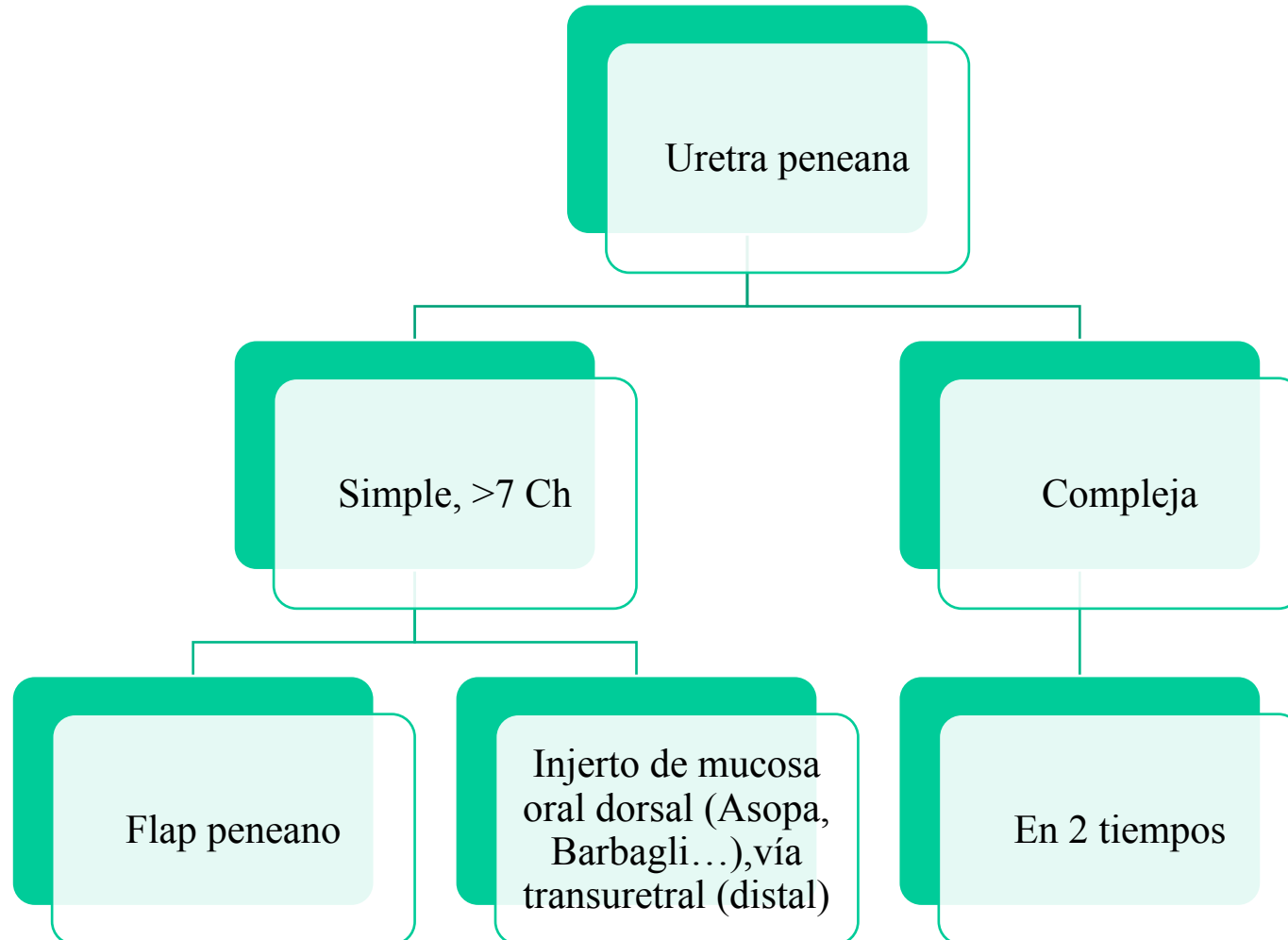
salvo uso anecdótico, introducido por la escuela de Mainz en 1.992 y popularizado por Barbagli en 1.995

-Tejido de elección

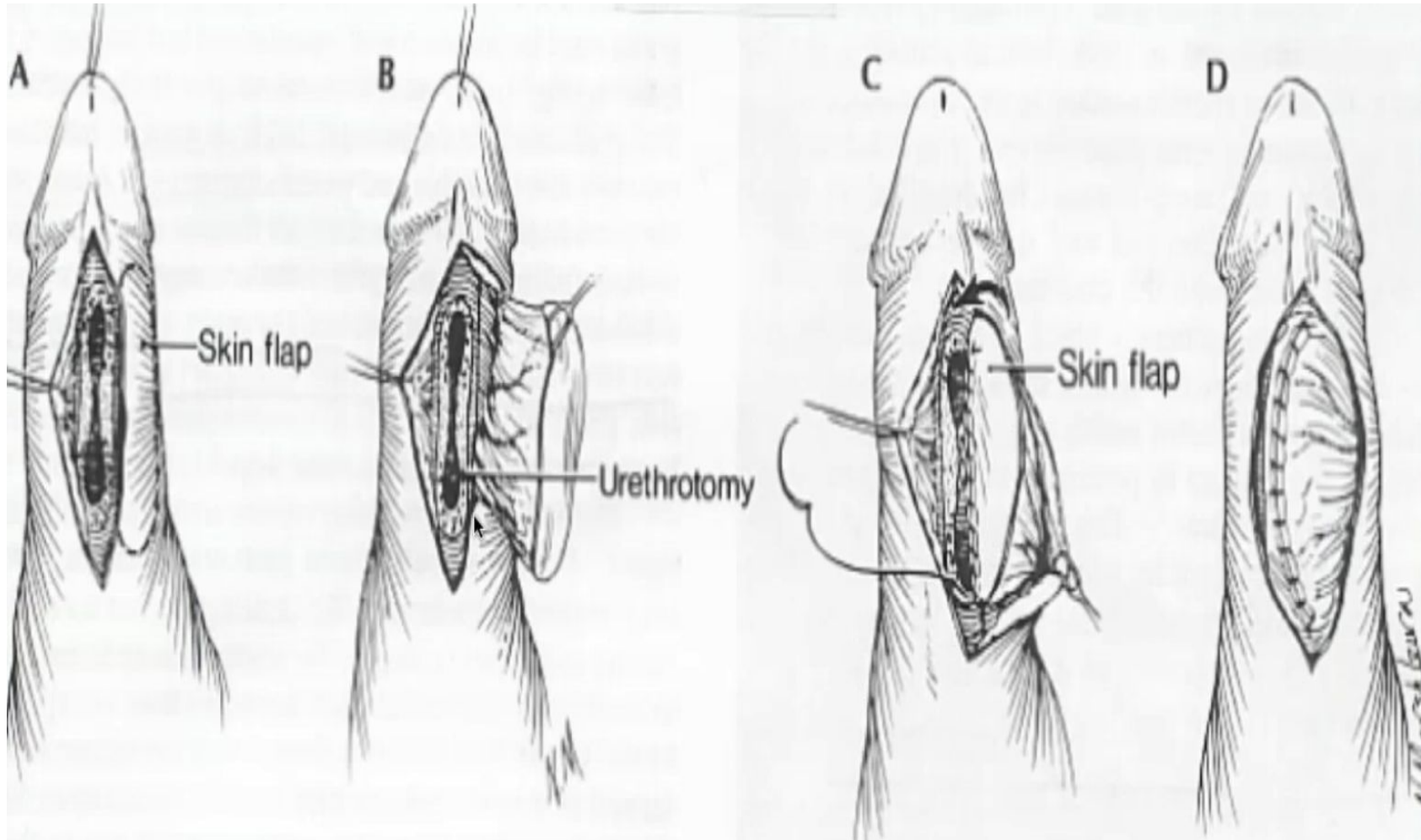
-Yugal, sublingual, labial



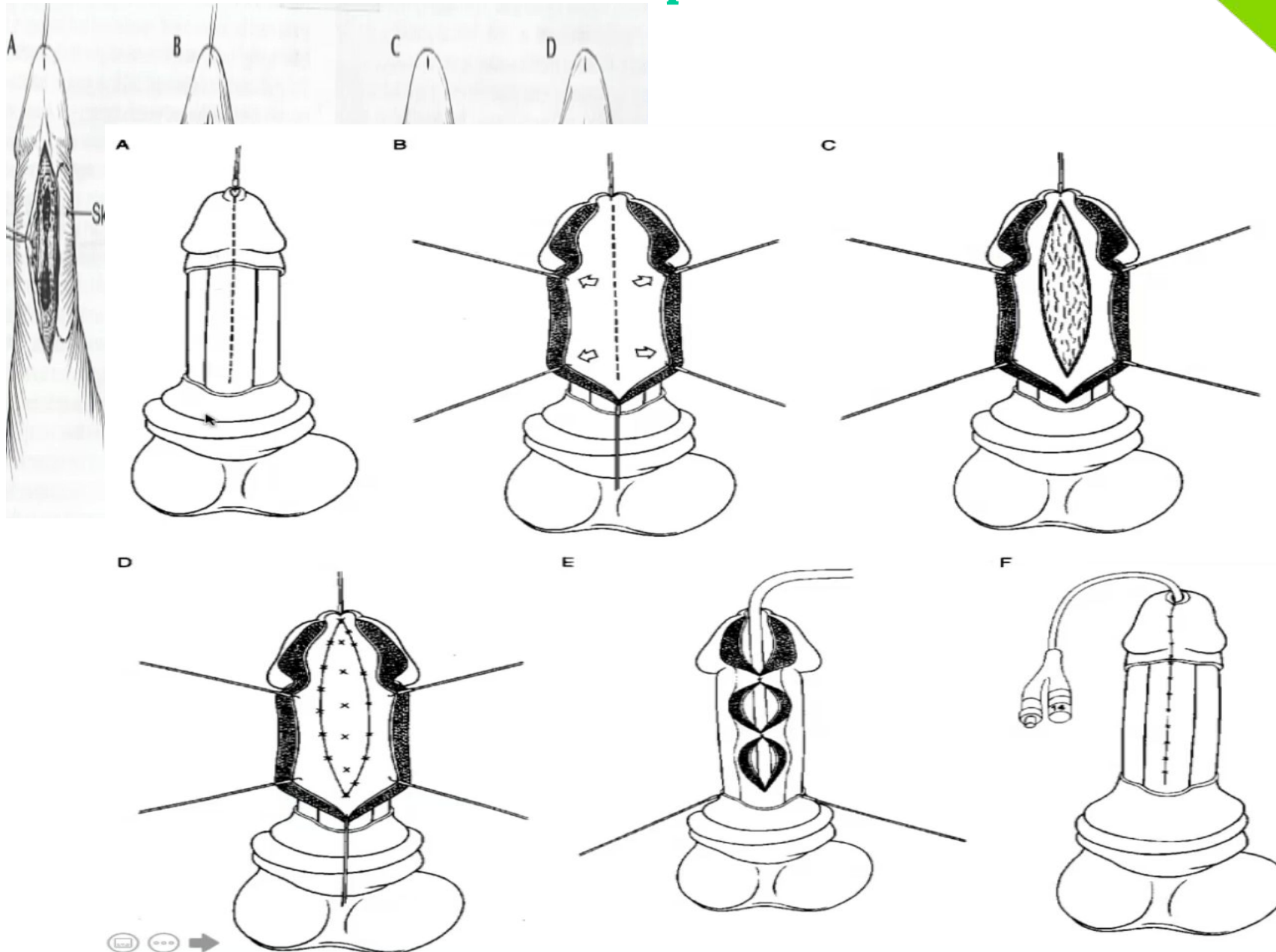
Uretra peneana



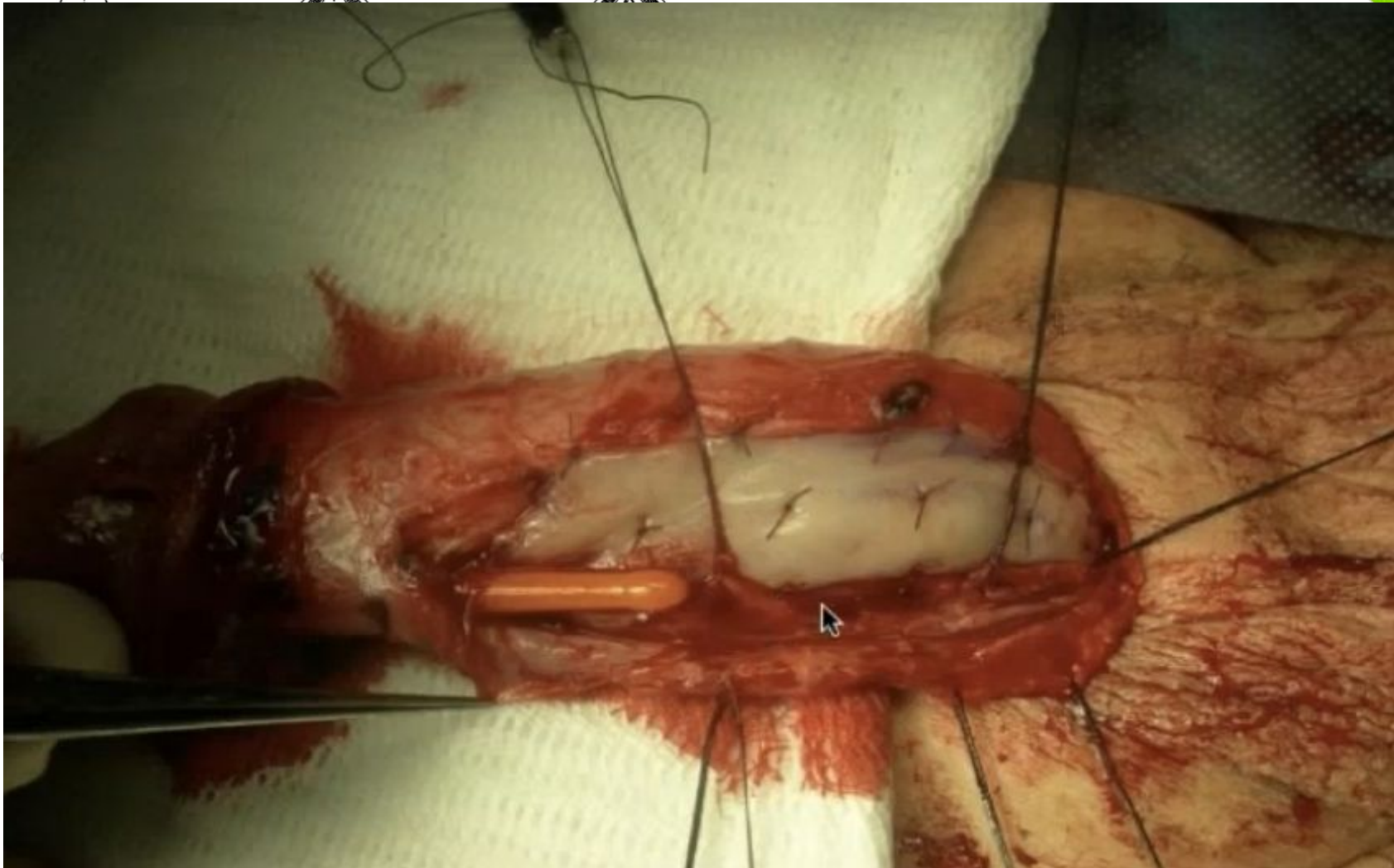
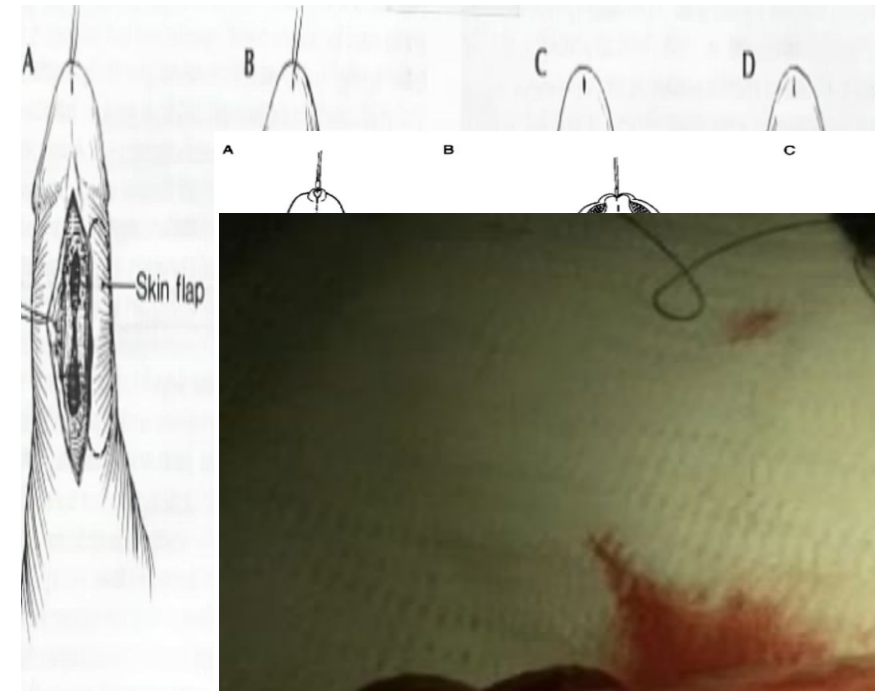
Uretra peneana



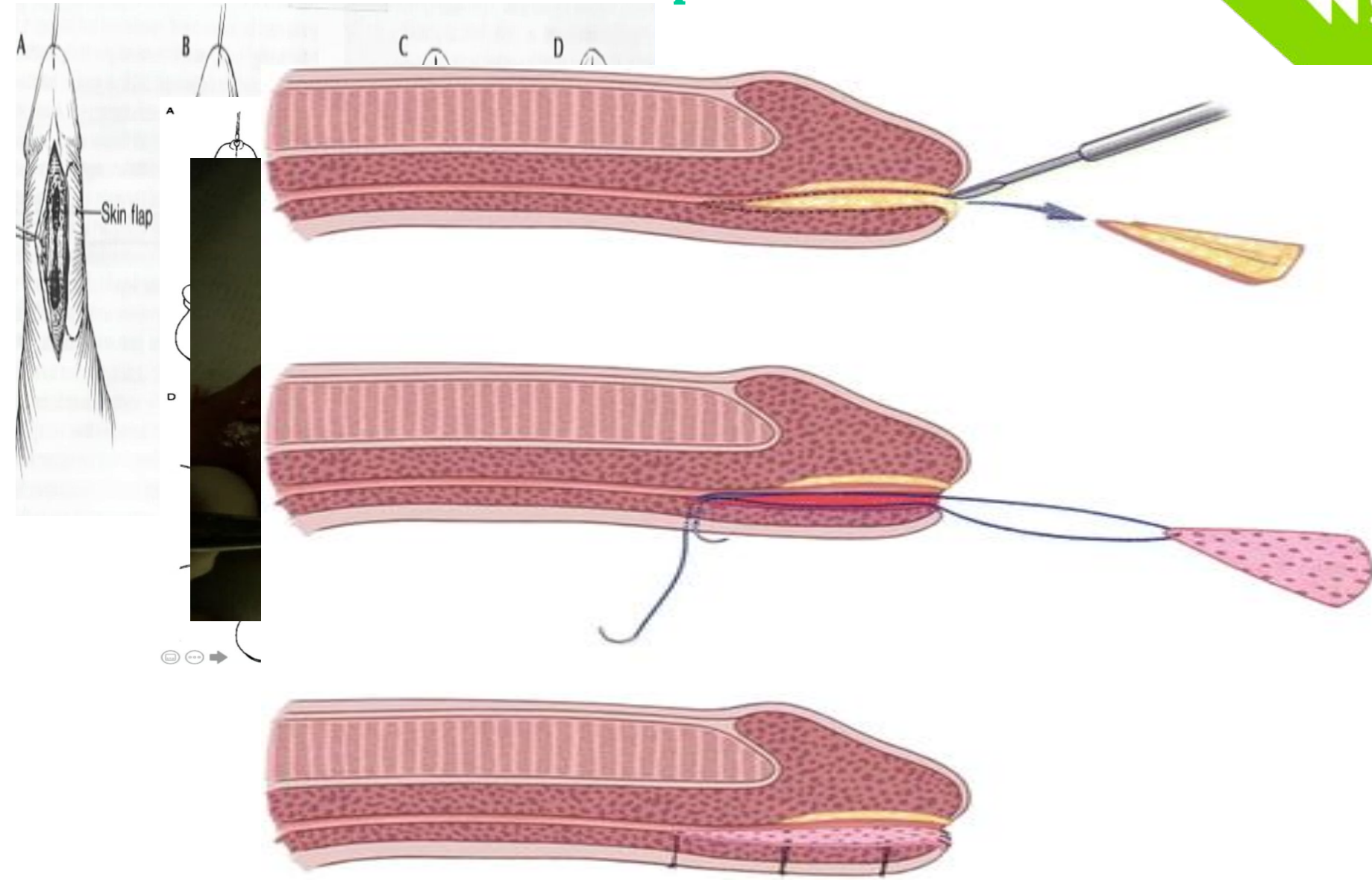
Uretra peneana



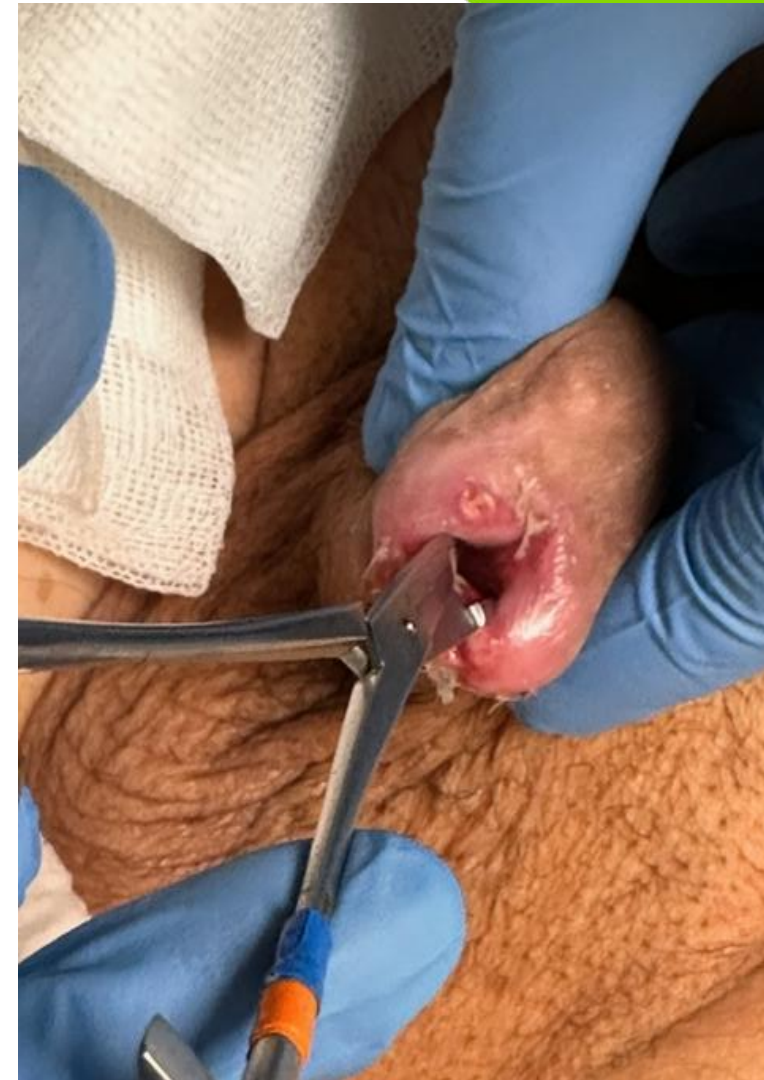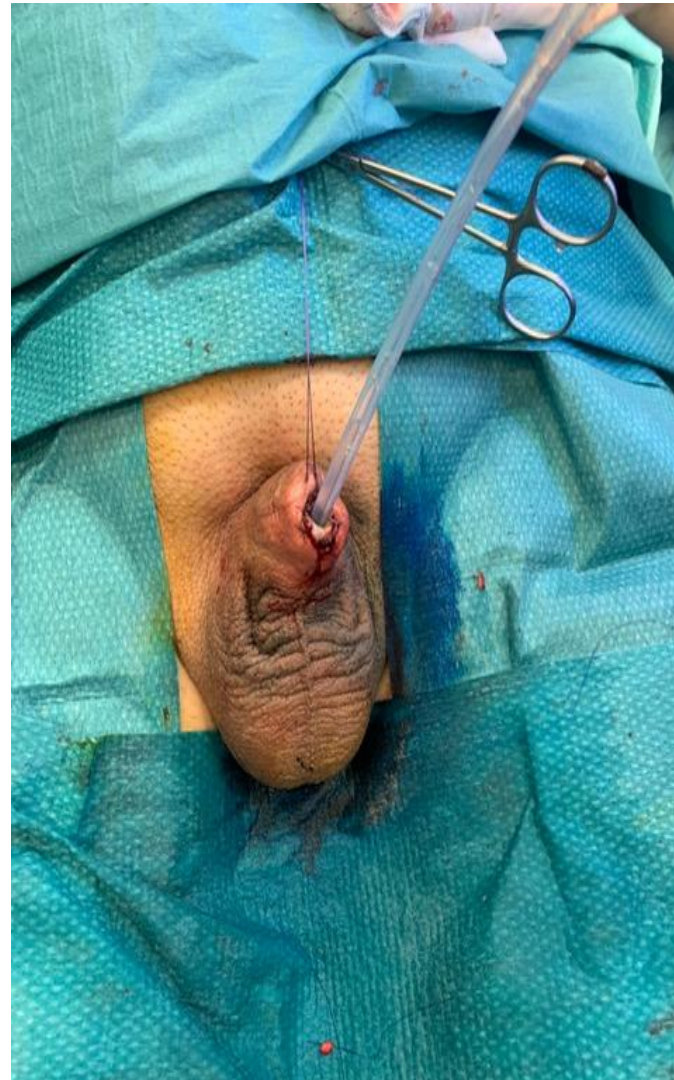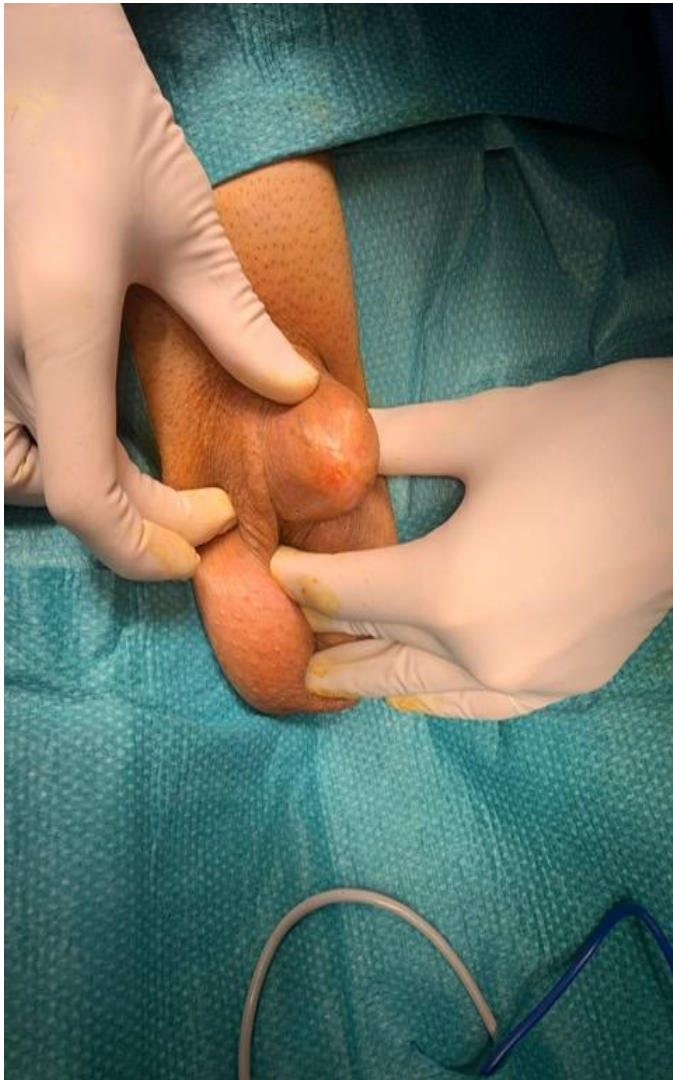
Uretra peneana



Uretra peneana

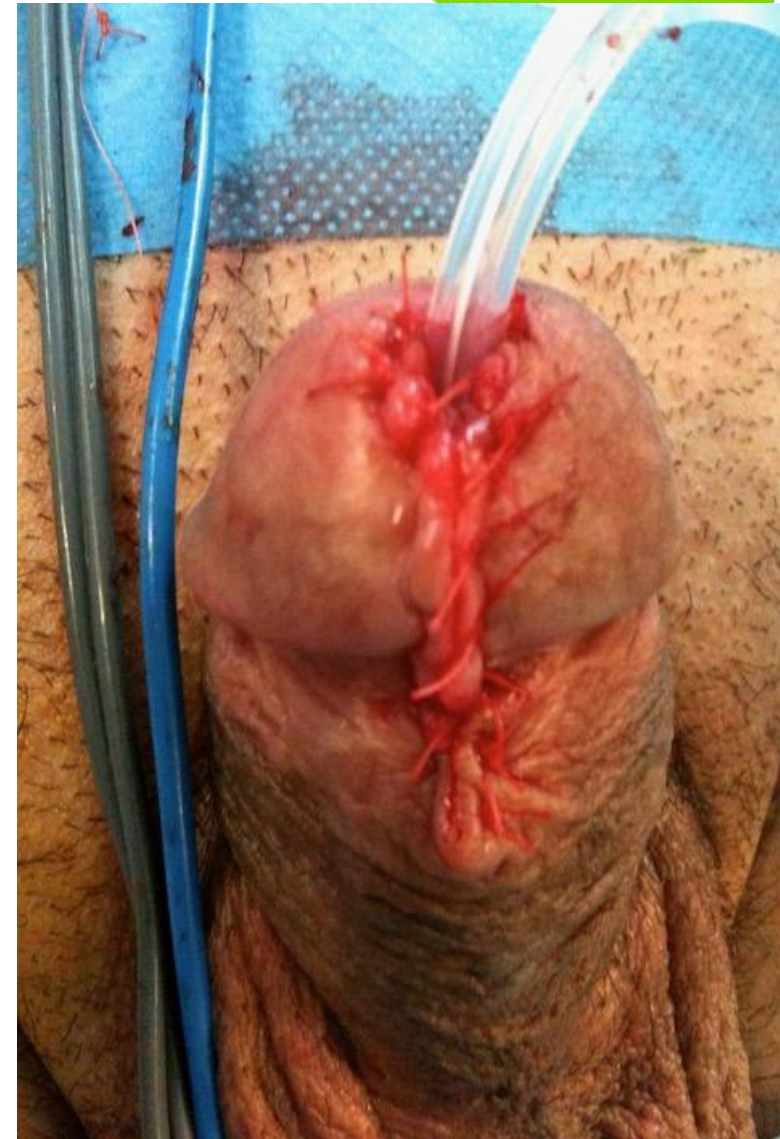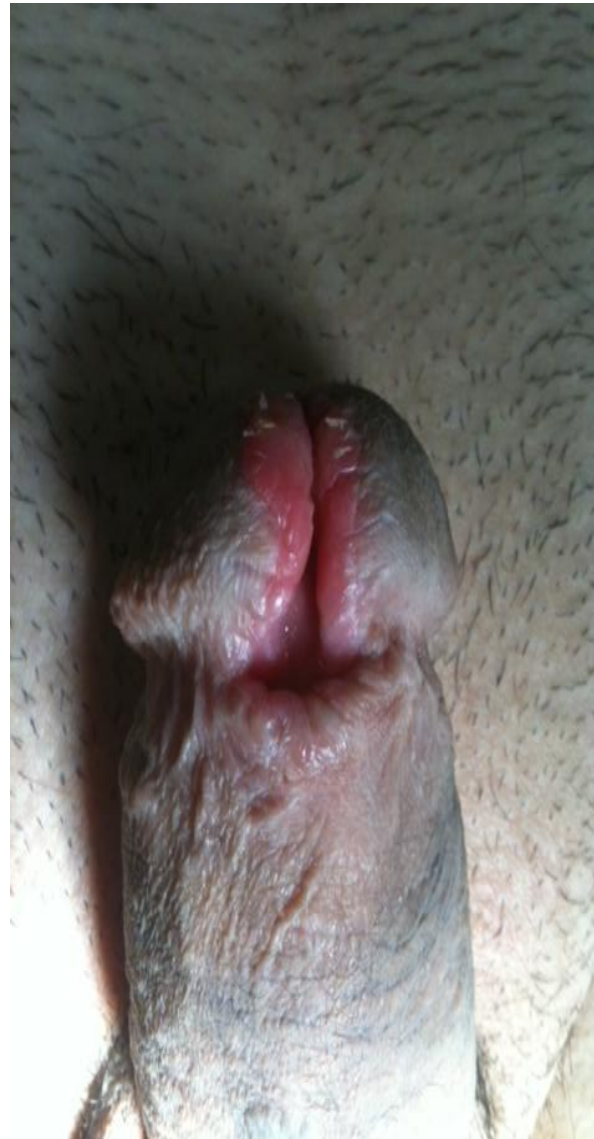

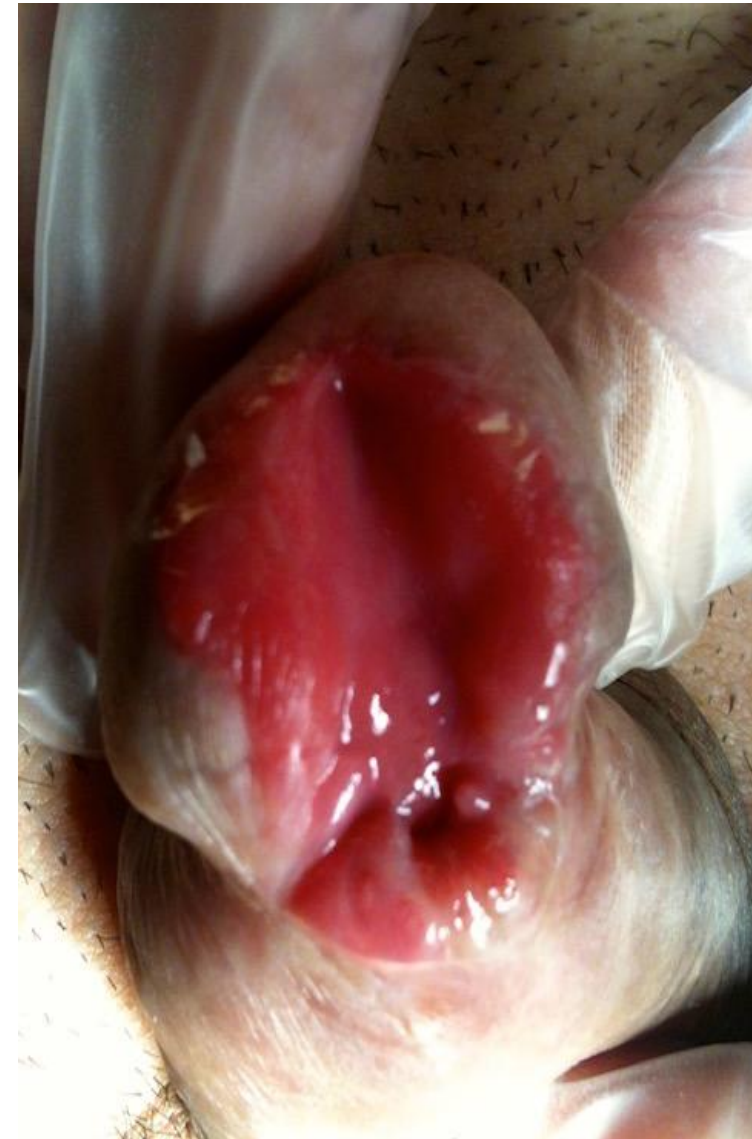
Uretra peneana

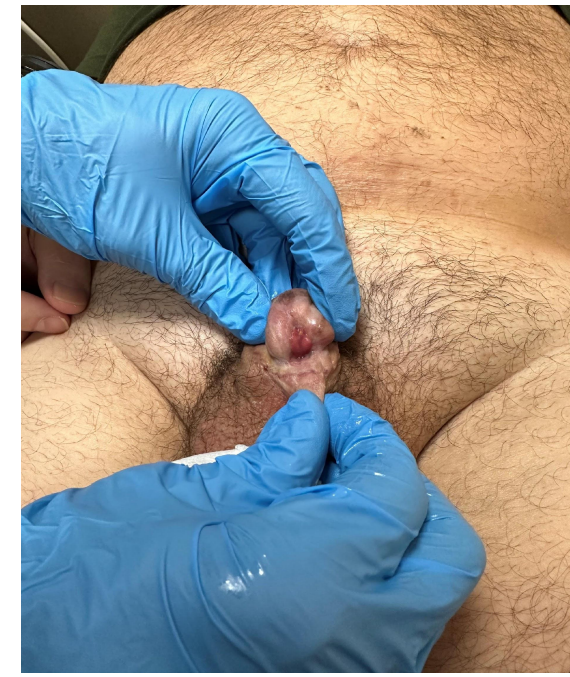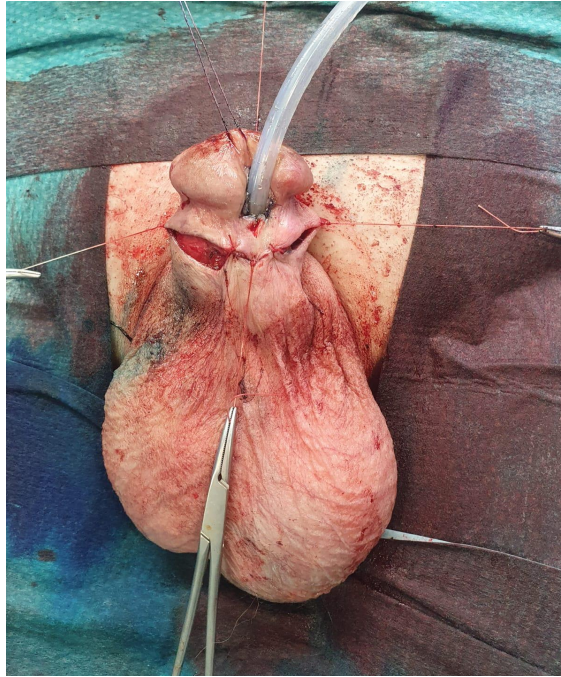
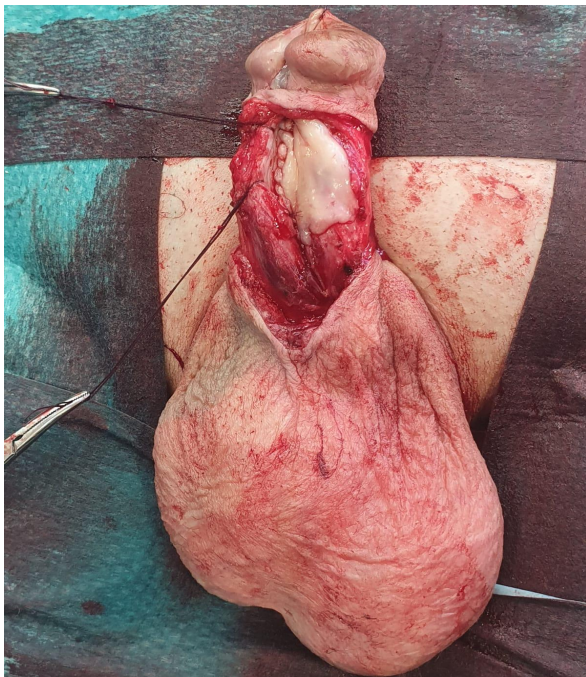
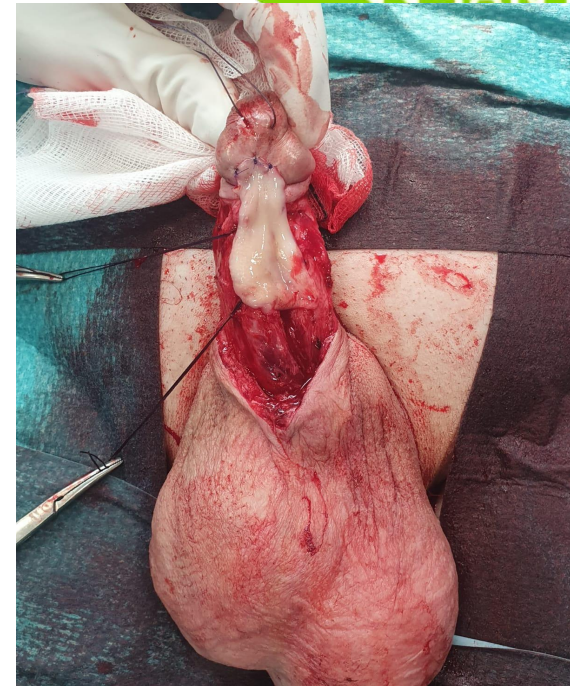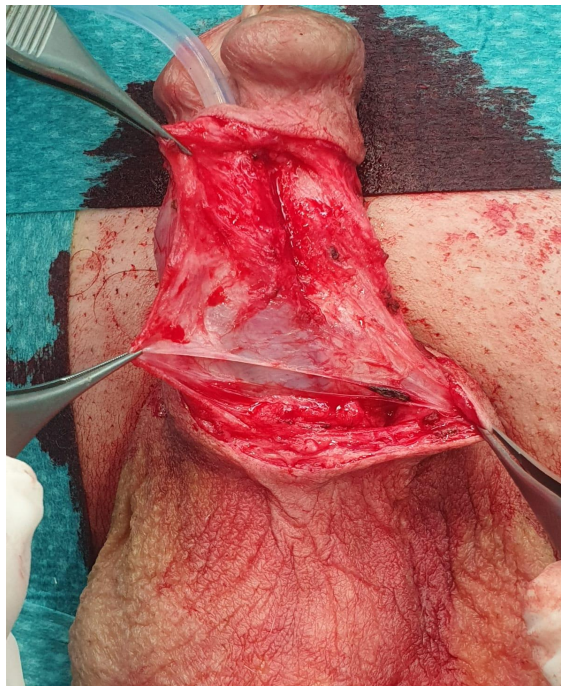


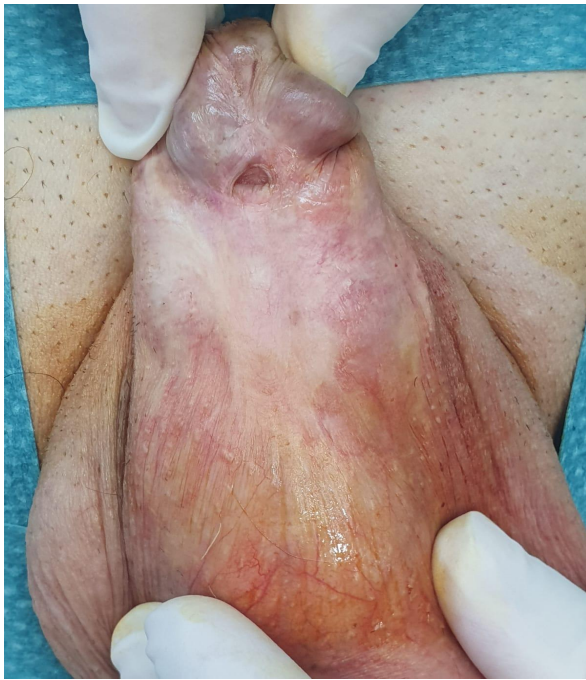Uretra peneana

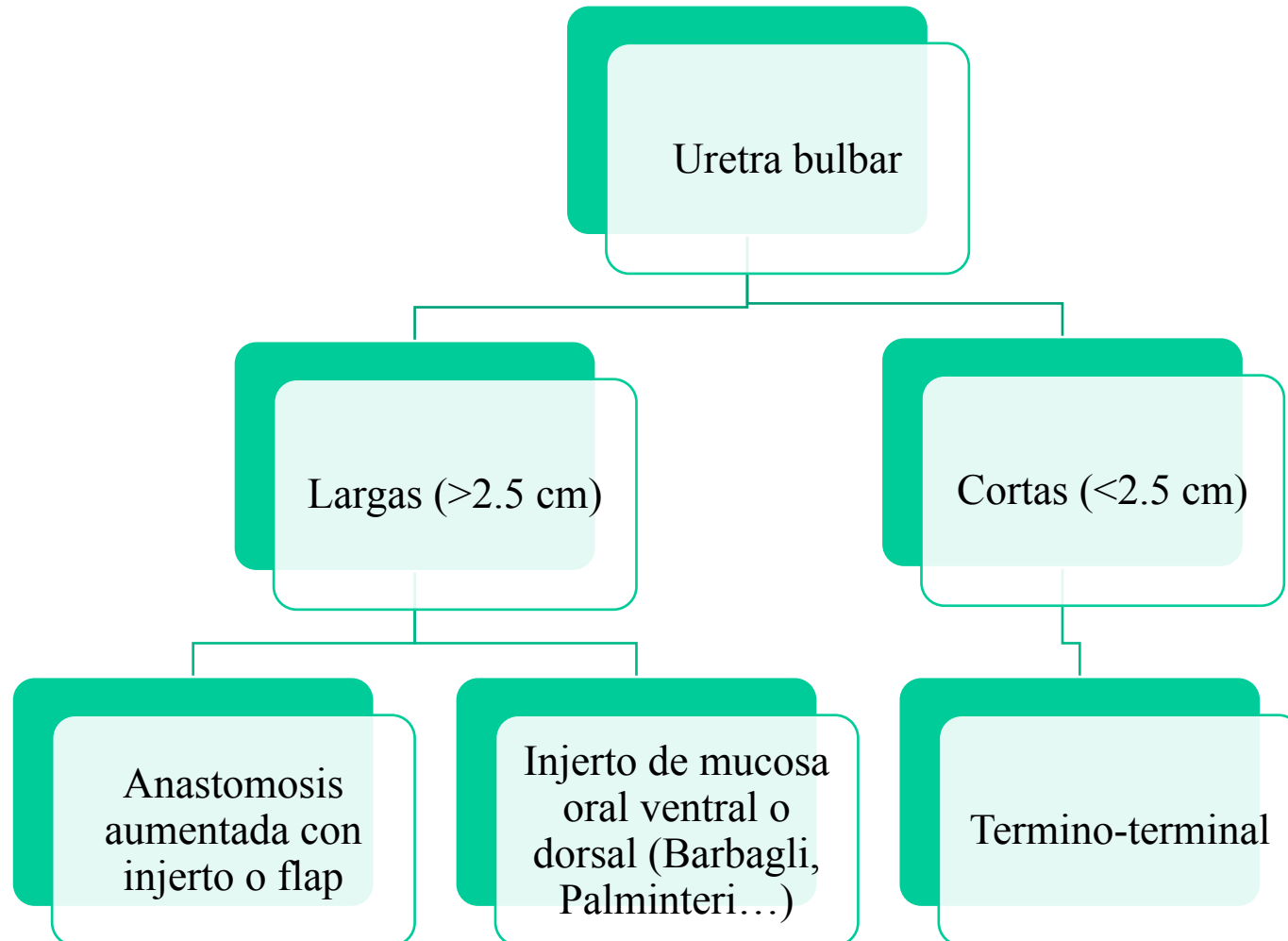
2 tiempos



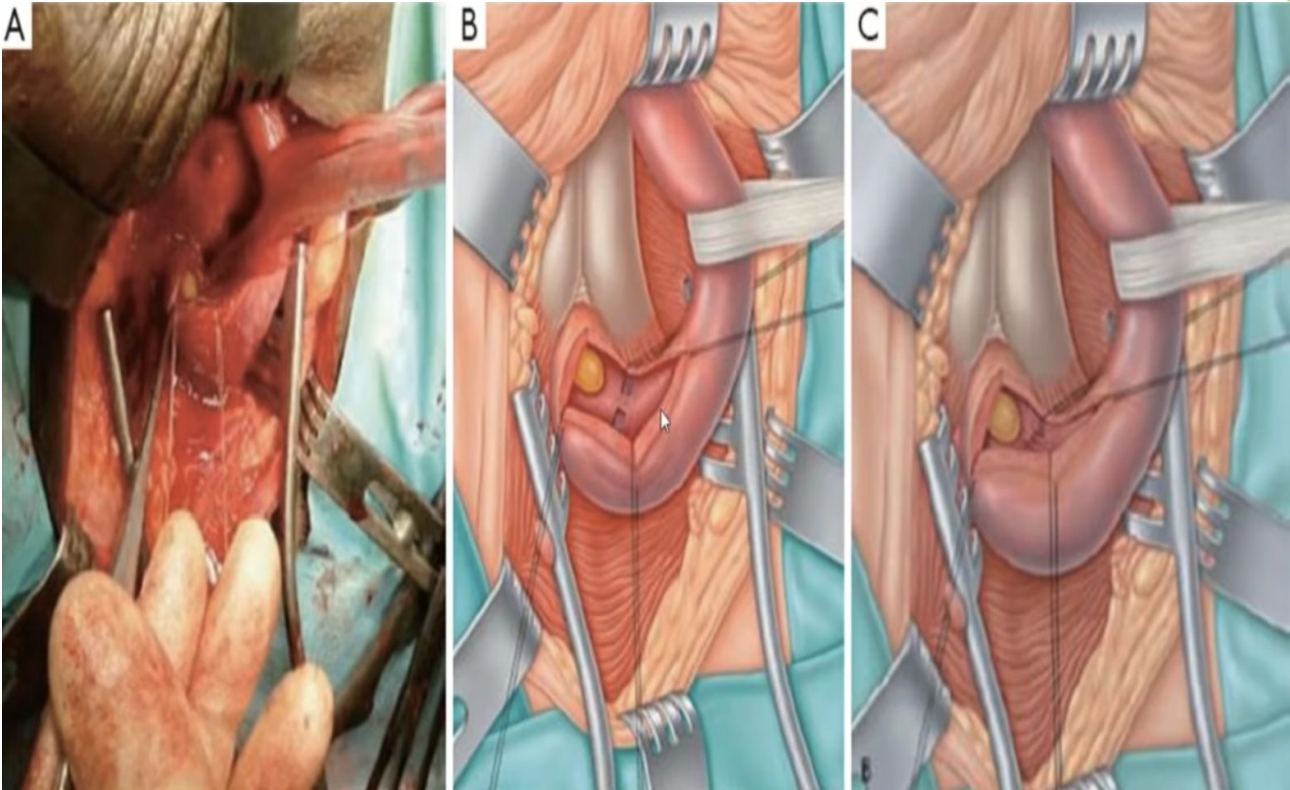
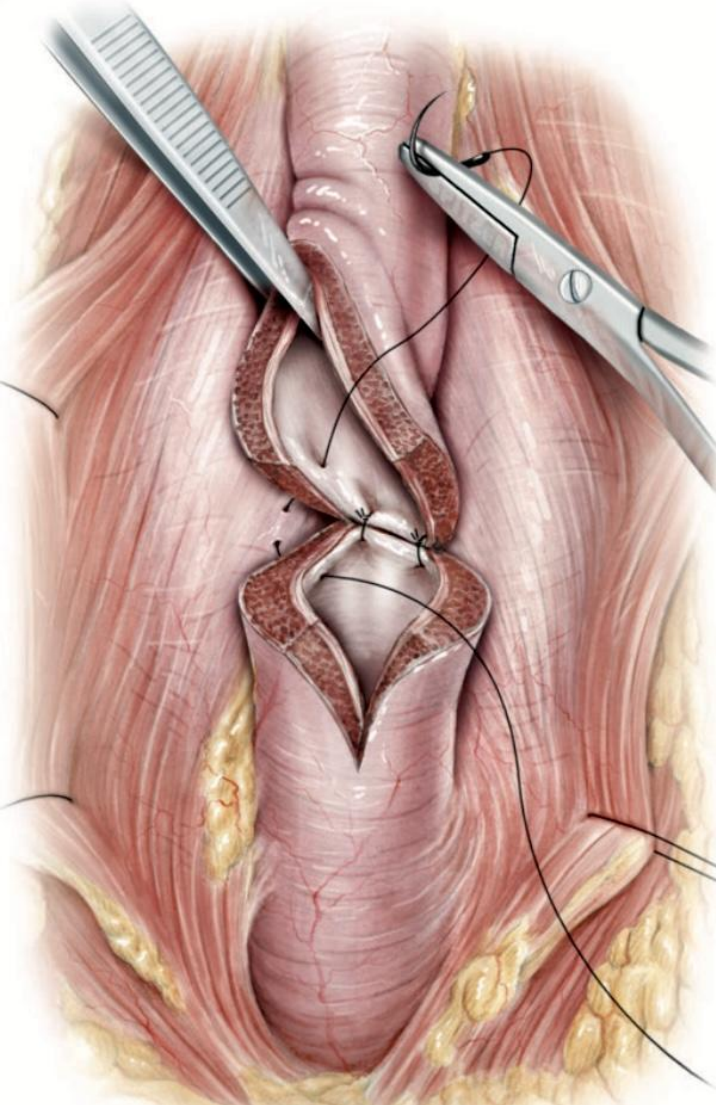
Uretra peneana



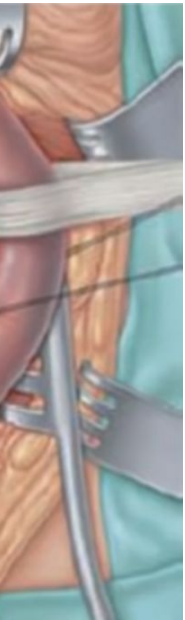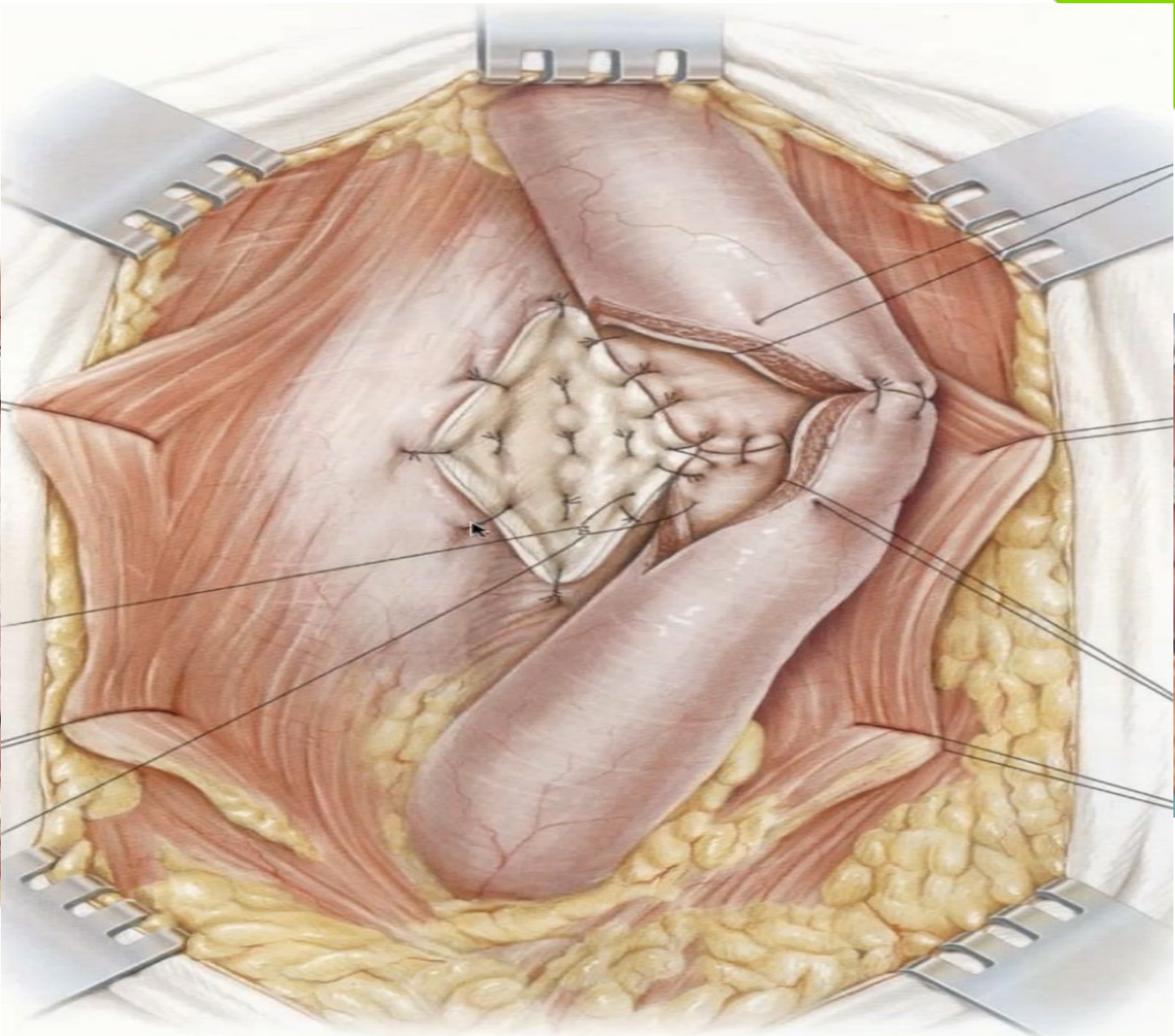
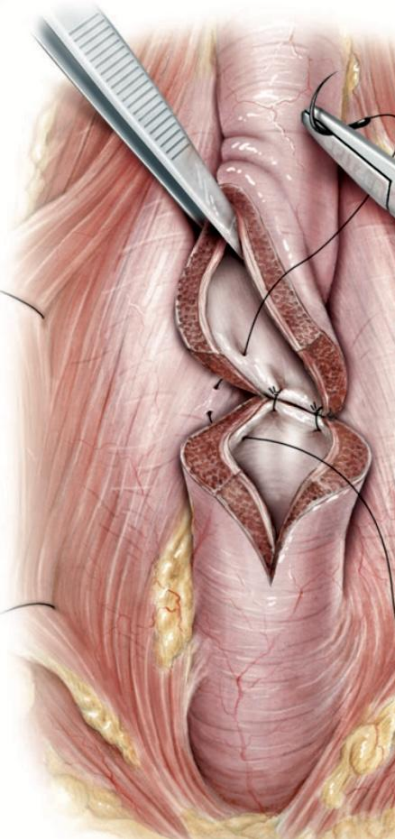
Uretra bulbar



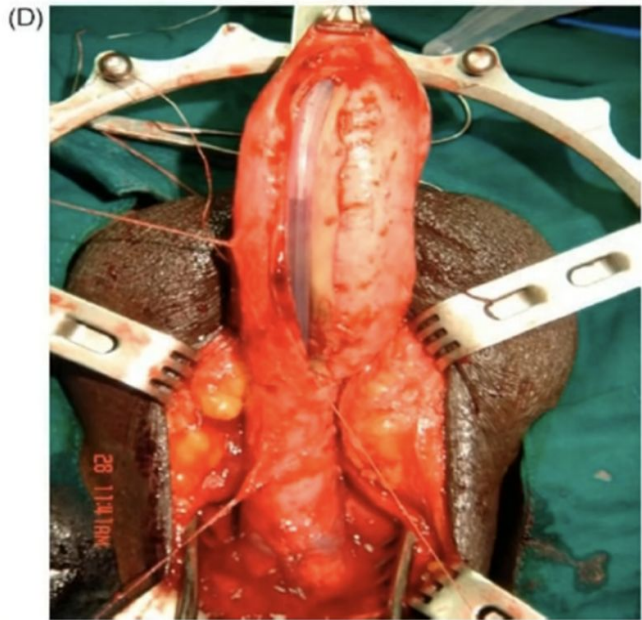
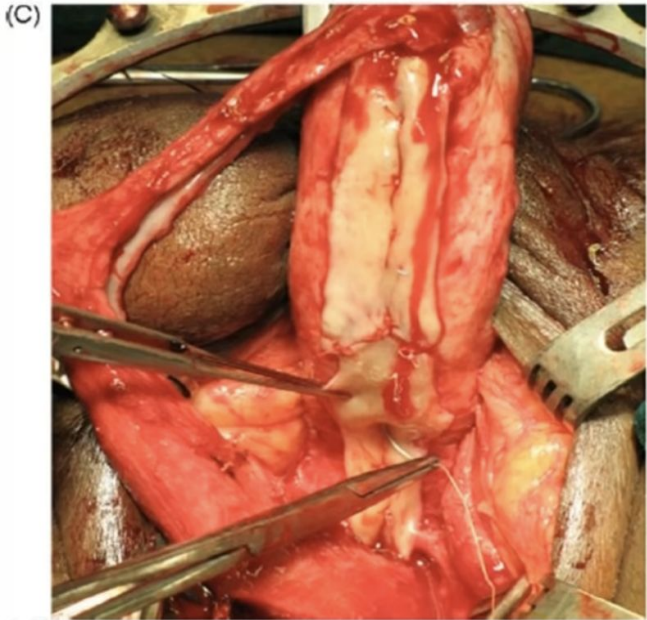
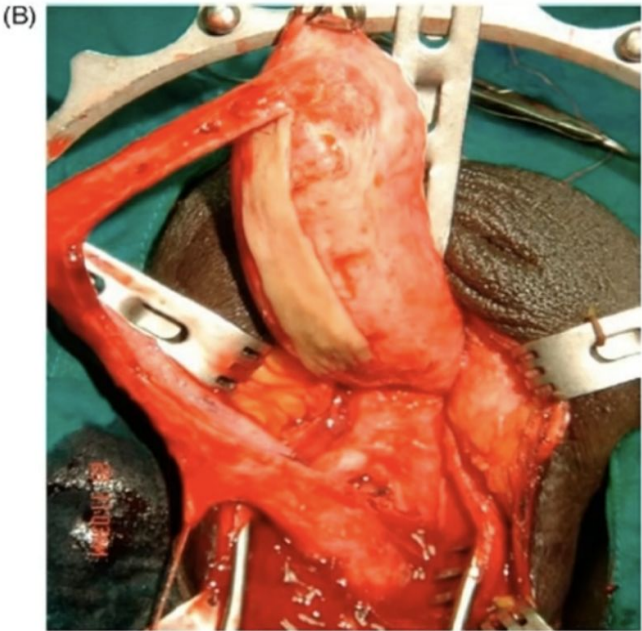
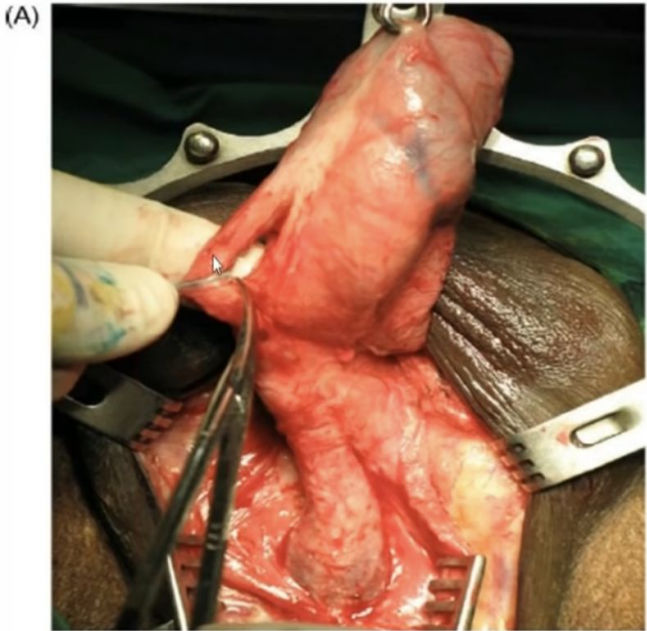
Uretra bulbar



Uretra bulbar

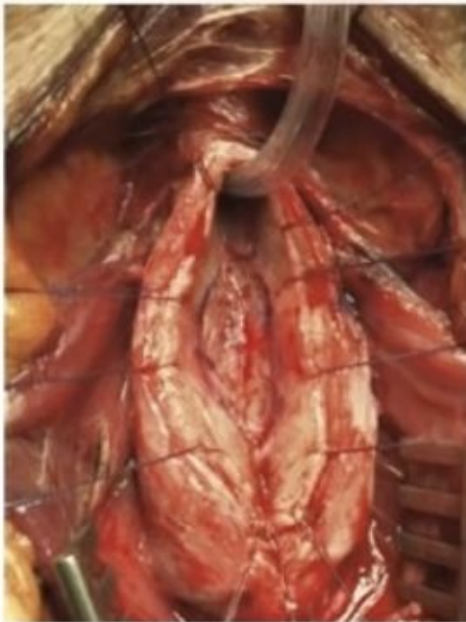
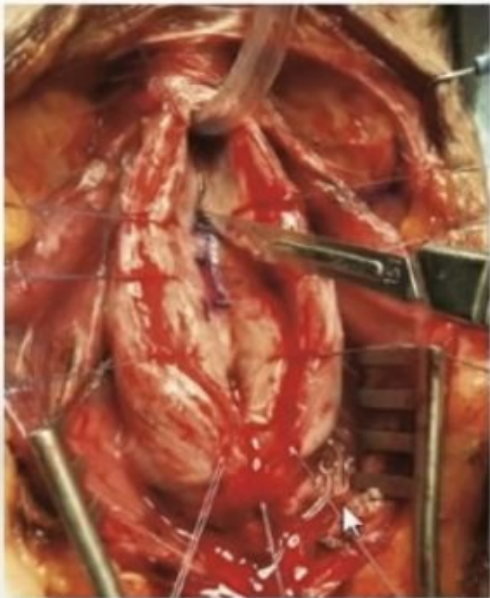
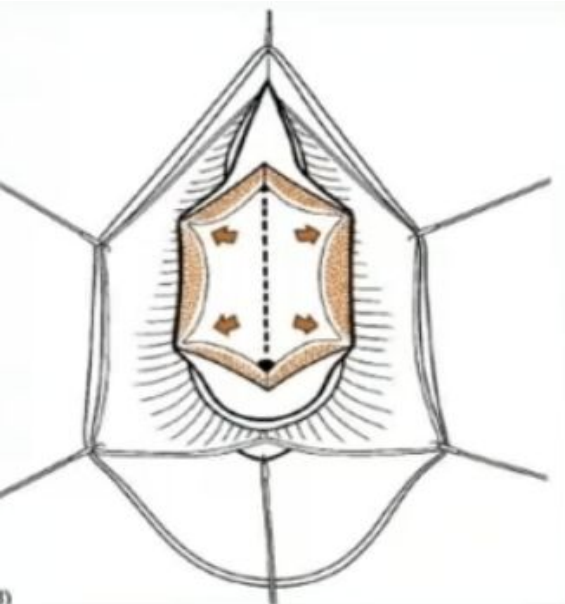


Uretra bulbar

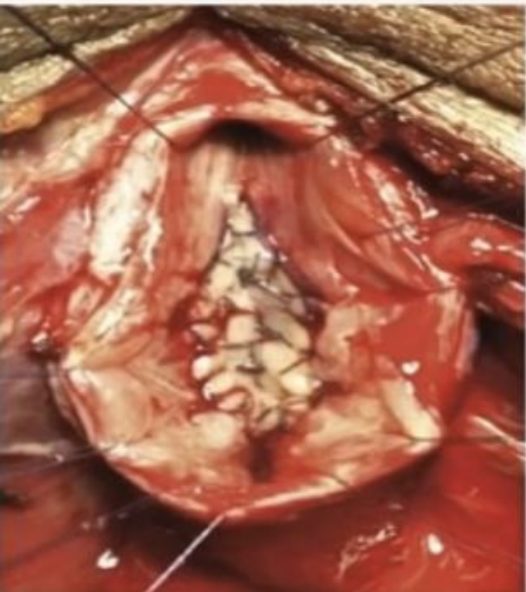
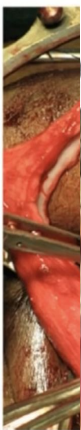

Uretra bulbar

(A)

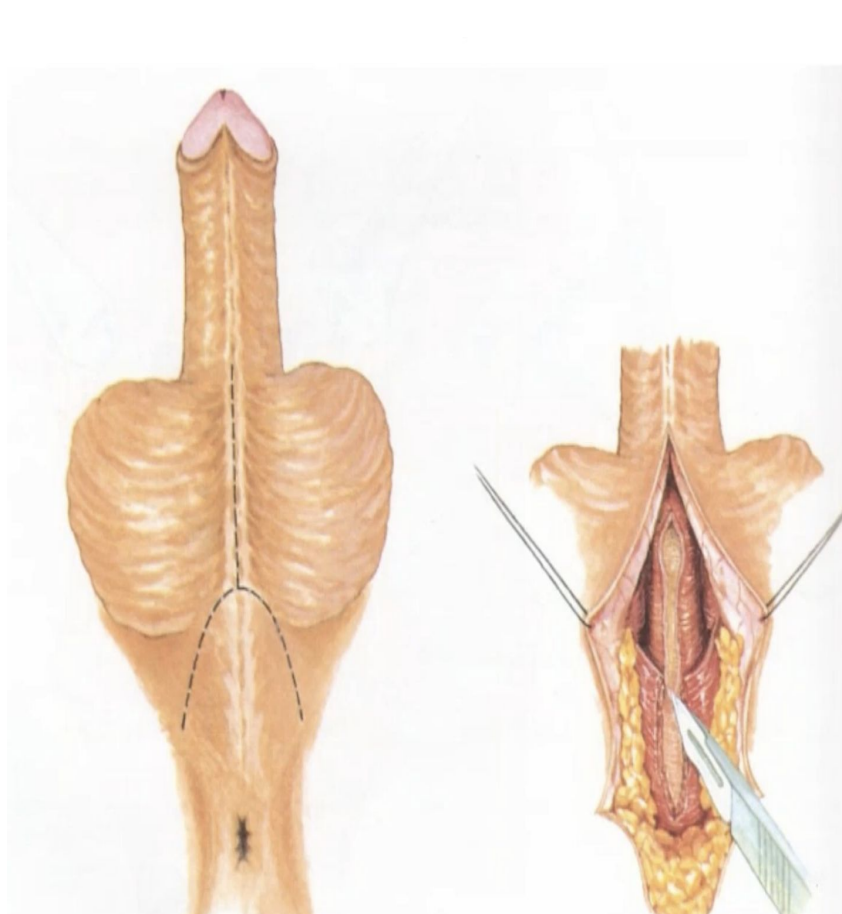
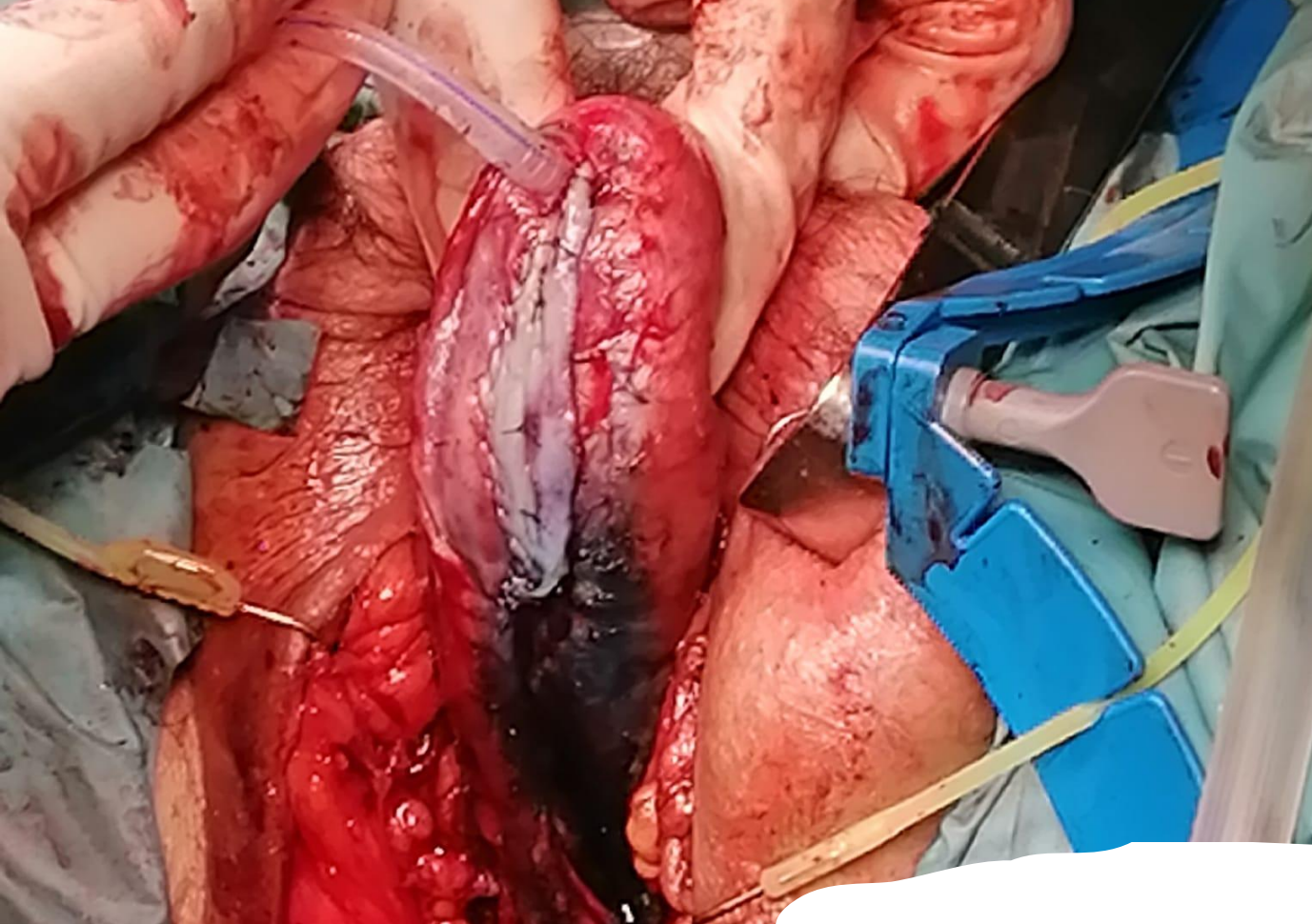


(C)



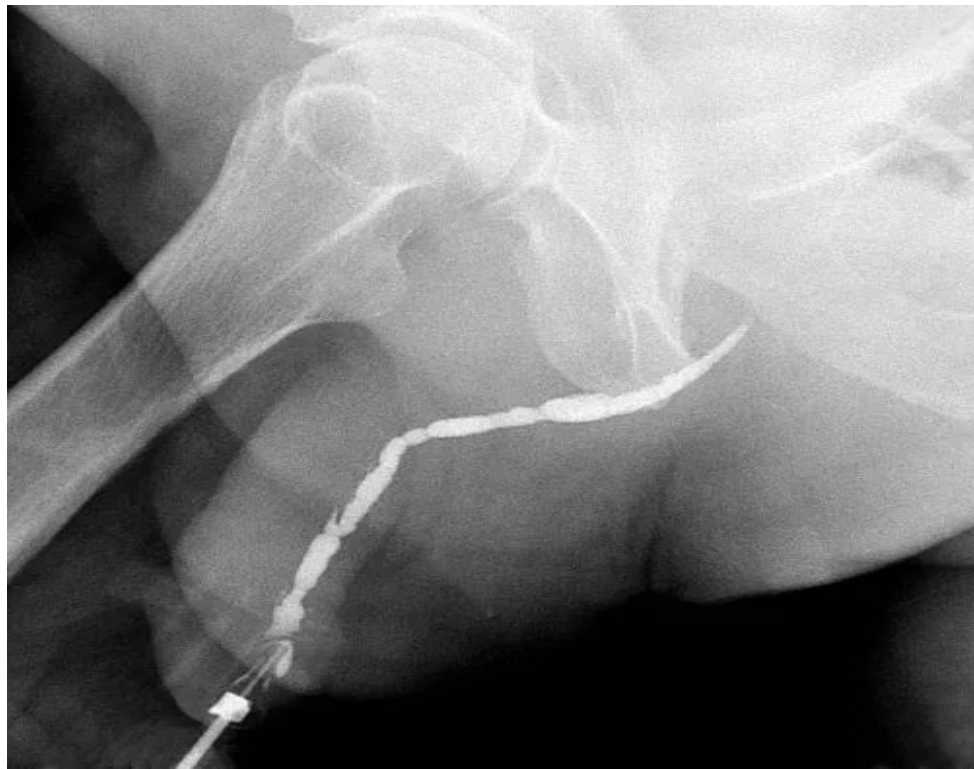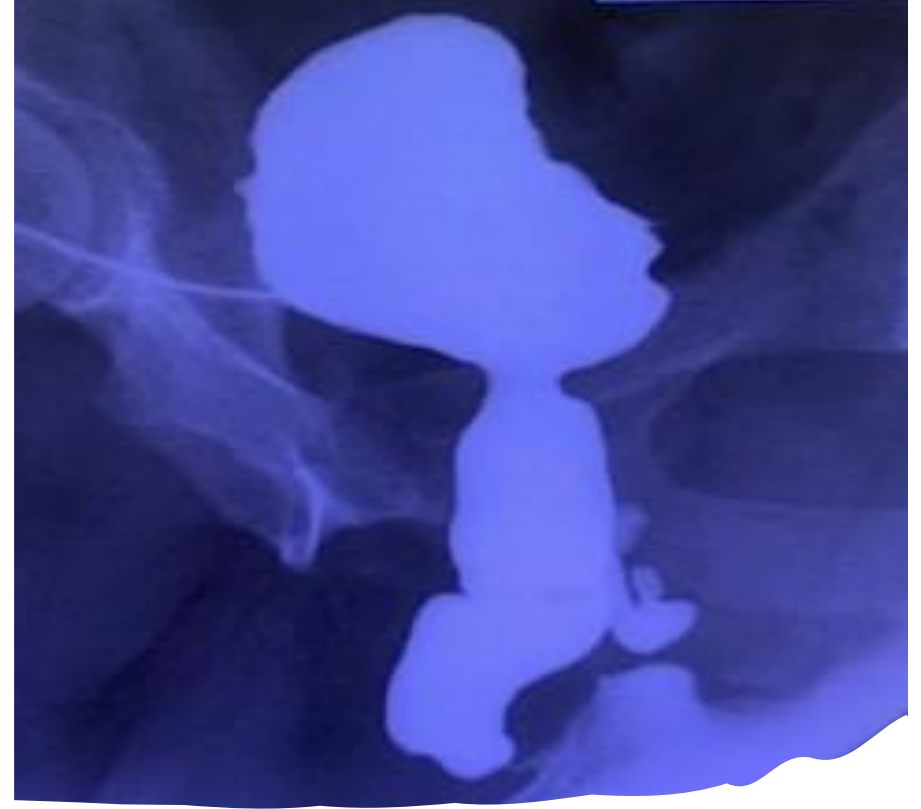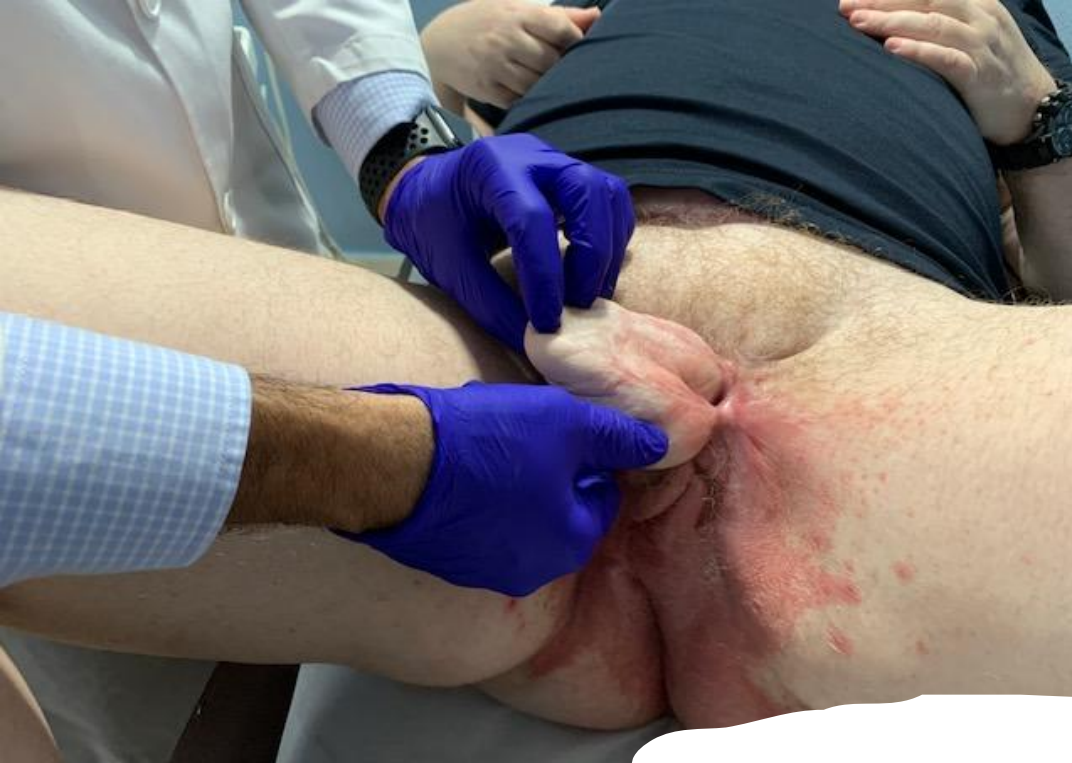Uretra bulbar compleja y estenosis panuretral

- Abordaje lateral (Kulkarny)
- En 2 tiempos
- Valorar uretrotomía perineal



Uretra bulbar
compleja y estenosis
panuretral

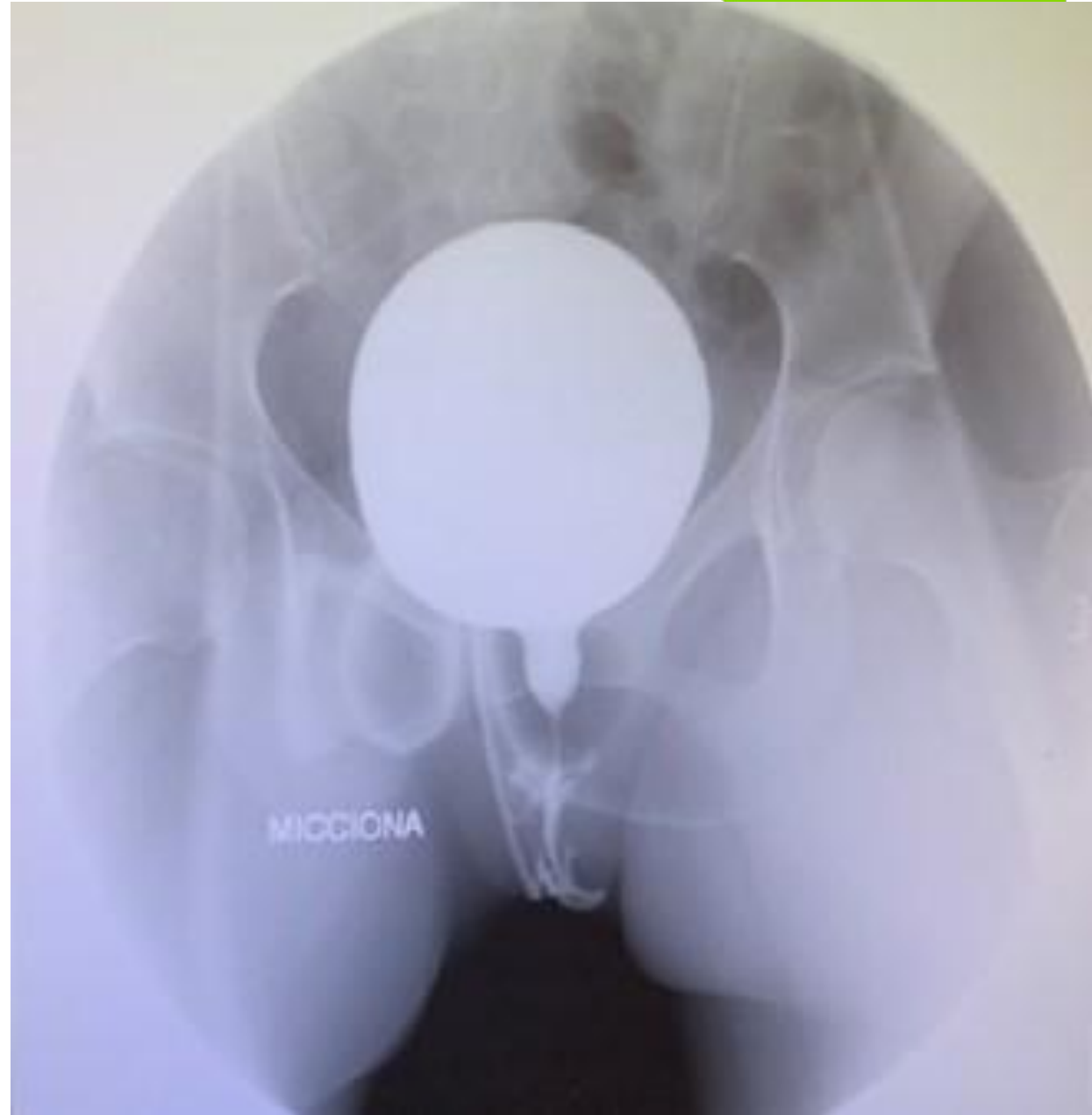Hospit
SAN RO



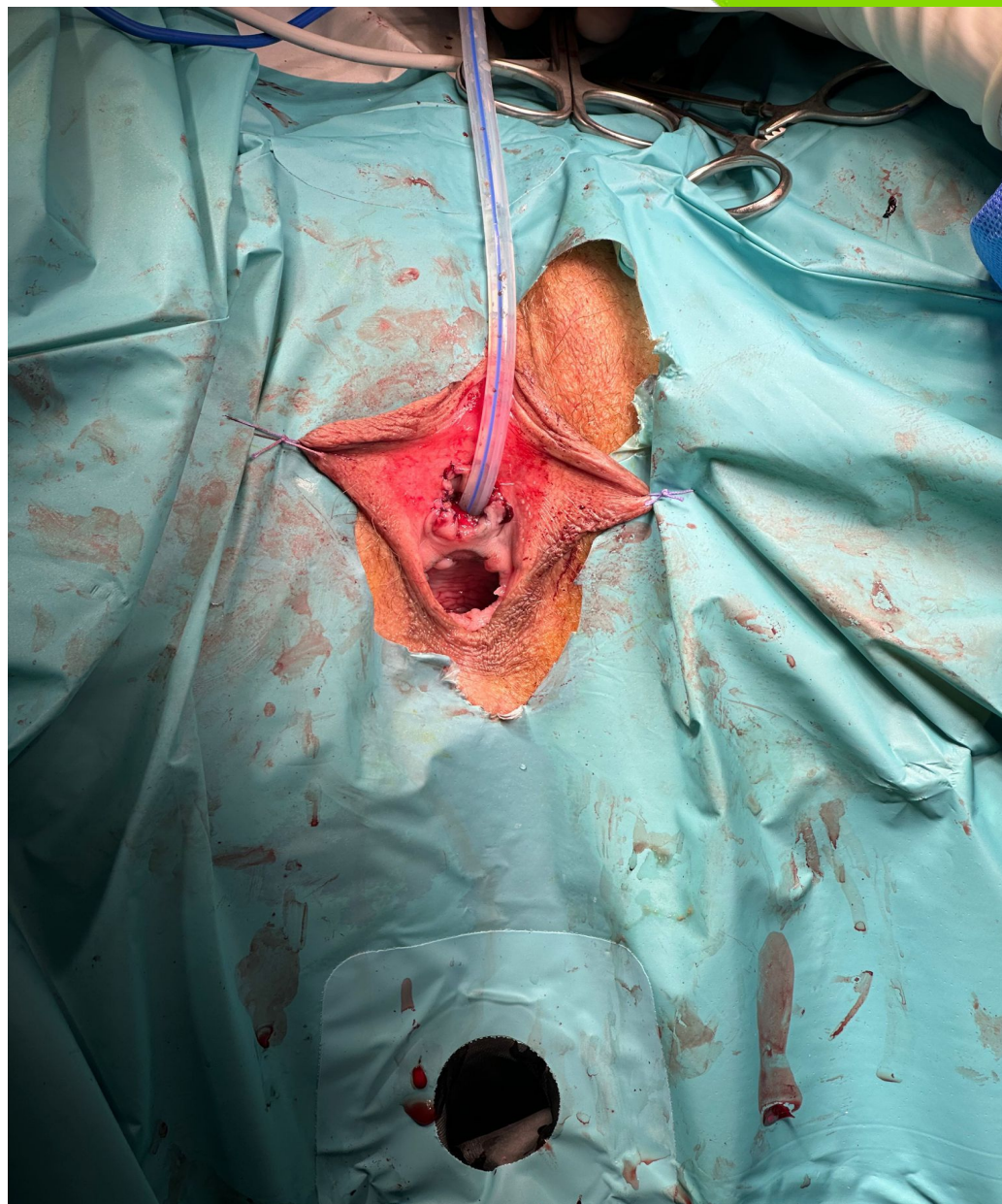
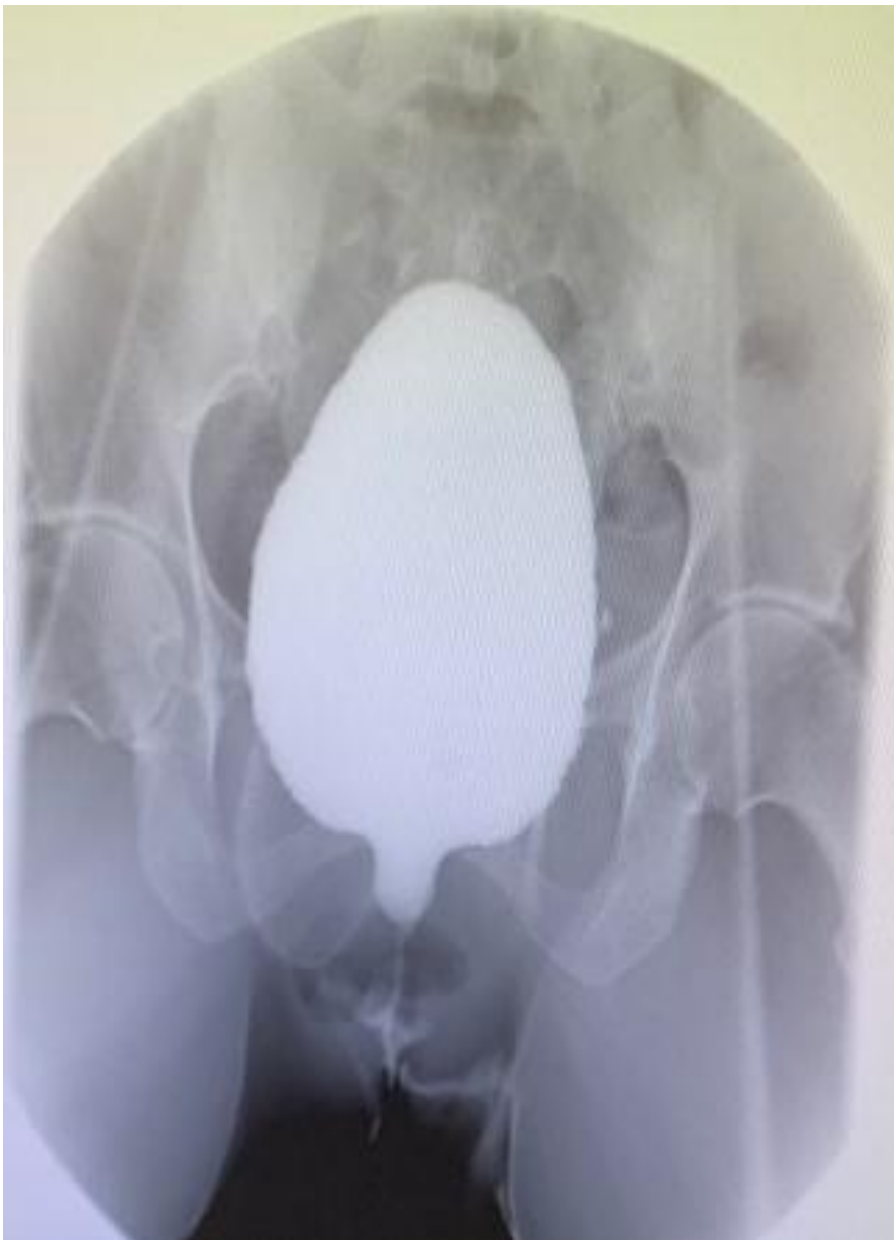Uretra bulbar
compleja y estenosis
panuretral

Estenosis de uretra femenina

- Existe
- Generalmente, no diagnosticada
- Tiene un diagnóstico y tratamiento específicos
- Mi mayor satisfacción, lo que me dijo una paciente después de intervenirse:
 - “Doctor, me ha devuelto Ud mi vida”



Estenosis de uretra femenina

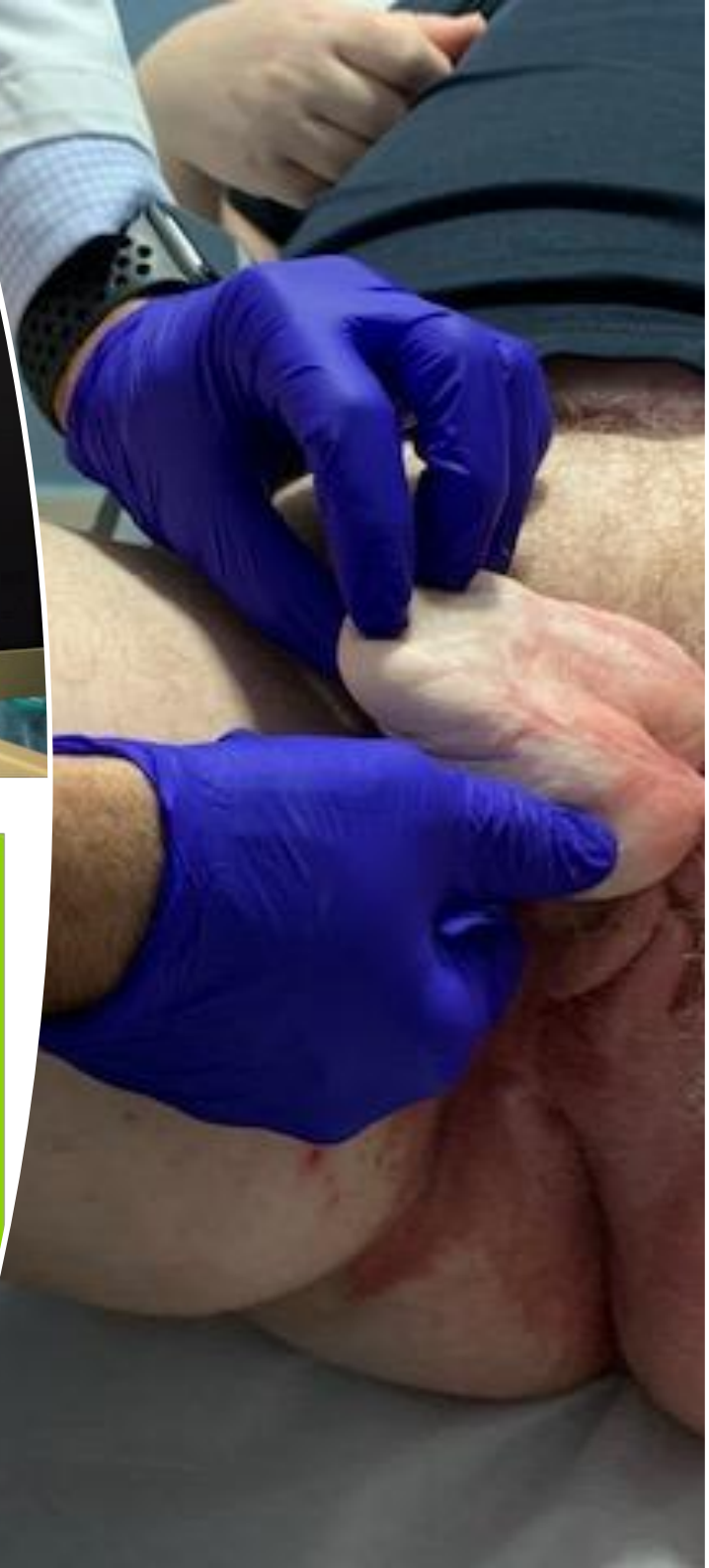
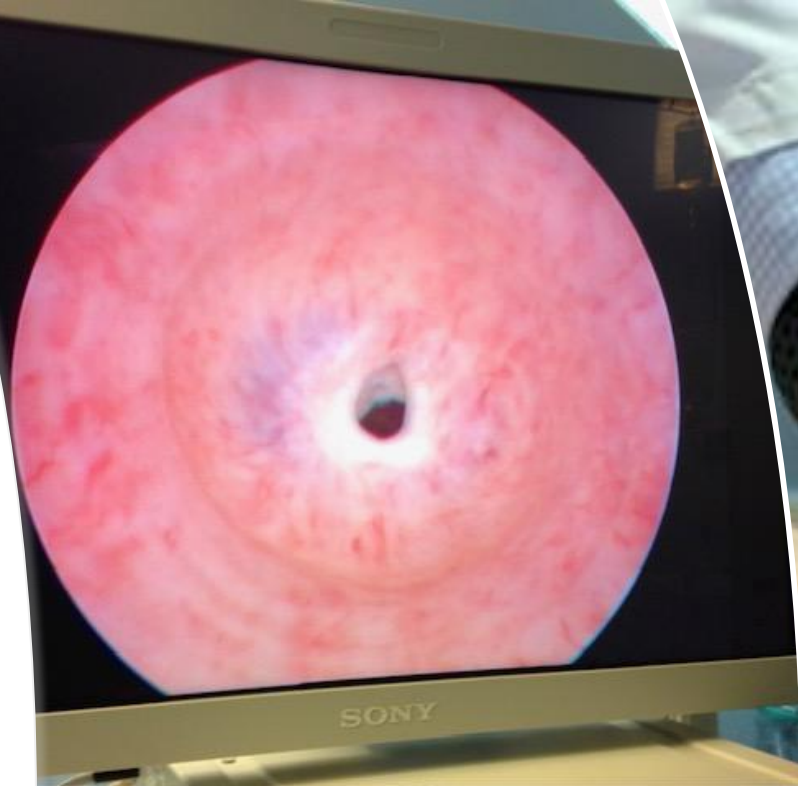
La uretroplastia paso a paso





La uretroplastia paso a paso

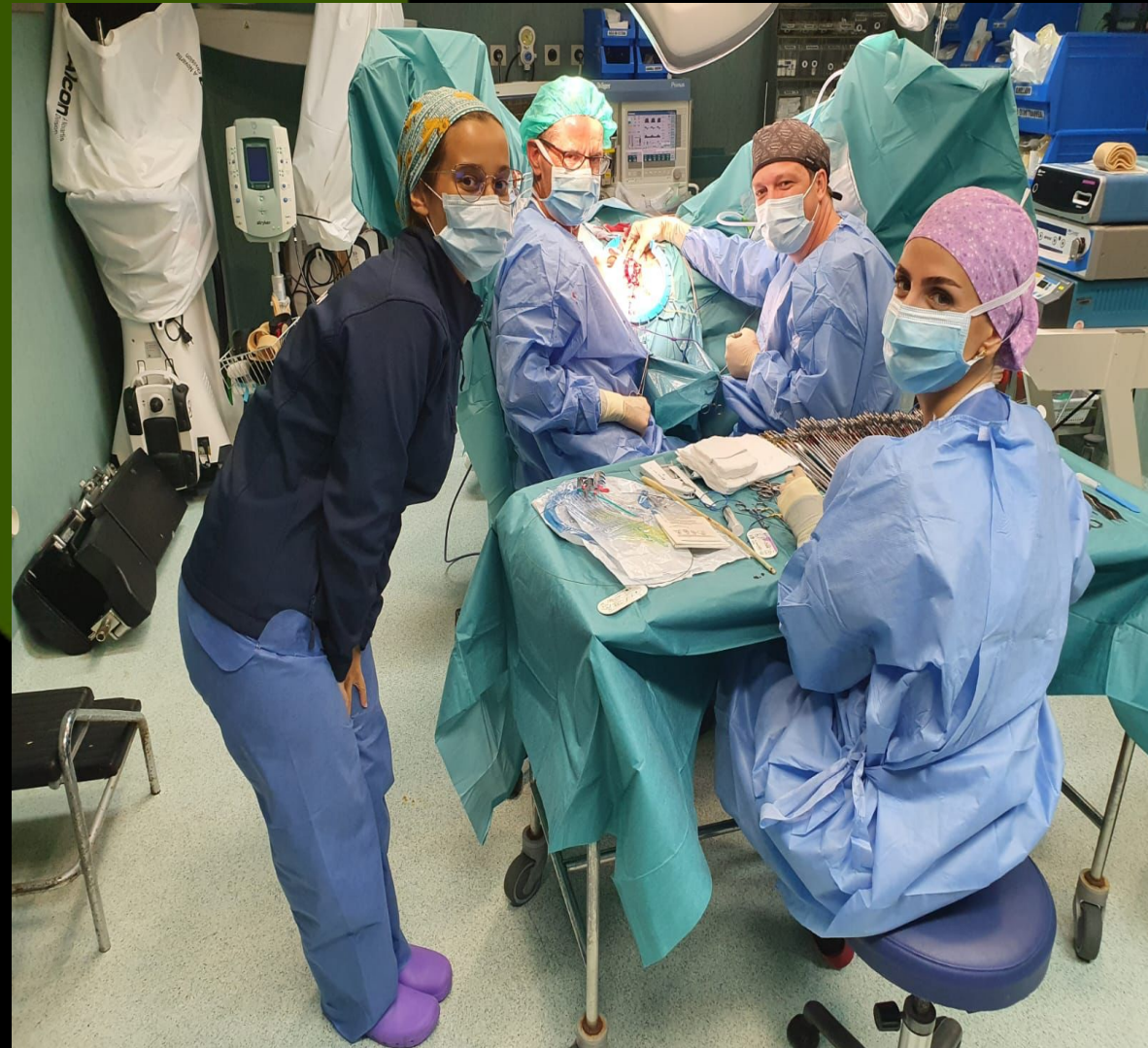

Una última reflexión...

*Todo debería
hacerse tan simple
como sea posible,
pero no más que eso*

Albert Einstein

Hospitales SAN ROQUE



Muchas gracias por su atención